Aus dem Pathologischen Institut der Universität Marburg
Direktor: Prof. Dr. Versé.

Histologische Untersuchungen bei Serumpferden mit besonderer Berücksichtigung der Amyloidablagerungen.

Mit 10 Abbildungen im Text.

Inaugural-Dissertation

zur

Erlangung der Doktorwürde

in der

Gesamten Medizin

der

Hohen Medizinischen Fakultät

der Universität Marburg

vorgelegt von

Erna Doerken
aus Voerde (Ennepe-Ruhr-Kreis).

Marburg (Lahn) 1932

Veröffentlicht in Virchow's Archiv für Pathologische Anatomie
Band 286, Heft 2, 1932.

Angenommen von der Medizinischen Fakultät Marburg
am 18. Juni 1931.

Gedruckt mit Genehmigung der Fakultät.

Referent: Priv. Doz. Dr. H. J. Arndt.
Correferent: Prof. Dr. M. Versé.

R. UNIV.
BIBLIOTHEEK
LEIDEN

Den im folgenden mitgeteilten Untersuchungen liegt die Verarbeitung eines Materials von *100 Serumpferden* aus dem Bestande der Marburger Behringwerke (Sero-bakteriologische Abteilung der I. G., „Institut für experimentelle Therapie *E. v. Behring*") zugrunde.

In diesem Material sind vertreten:

44 zur Diphtherieserumgewinnung benutzte Pferde
26 zur Tetanusserumgewinnung benutzte Pferde
11 zur Scharlachserumgewinnung benutzte Pferde
7 zur Meningokokkenserumgewinnung benutzte Pferde
3 zur Choleraserumgewinnung benutzte Pferde
2 zur Rotlaufserumgewinnung benutzte Pferde
2 zur Coliserumgewinnung benutzte Pferde
2 zur Dysenterieserumgewinnung benutzte Pferde
1 zur Streptokokkenserumgewinnung benutztes Pferd
1 zur Typhusserumgewinnung benutztes Pferd
1 zur Influenzaserumgewinnung benutztes Pferd

(Im folgenden wird der Kürze halber einfach von „Diphtheriepferden", Tetanuspferden" usw. gesprochen.)

Allerdings befinden sich unter den verschiedenen Gruppen einzelne Tiere, bei denen der Erreger in der Behandlung gewechselt wurde. Um die Verhältnisse nicht unübersichtlicher zu gestalten, wurden diese Fälle dann bei derjenigen Erregerart eingereiht, unter deren Einwirkung sie vorwiegend Serum produzierten.

Die Behandlung der Tiere mit den einzelnen Erregern geschah in der bei der Serumgewinnung üblichen Weise. Die Diphtherie-, Tetanus-, Cholera-, Typhus-, Coli-, Influenza-Pferde wurden also zur Herstellung antitoxischer Sera benutzt, die Scharlach-, Streptokokken- und Dysenteriepferde von antibakteriell-antitoxisch wirkenden Seren, die Meningokokkenpferde von vorwiegend antibakteriellem Serum. Nur die Rotlaufpferde wurden mit virulenten Kulturen immunisiert. — Die Zeit des „Serumdienstes" währte bei den einzelnen Tieren verschieden lang, von $2^1/_2$ bis zu 54 Monaten (vgl. unten). Das Lebensalter der Pferde schwankte zwischen 2—15 Jahren; durchschnittlich betrug es 4—8 Jahre.

Es erübrigt sich zu betonen, daß es sich um ausgesuchte, gesunde und gut gepflegte Tiere handelte (durchweg ostpreußischen Schlages), die dauernd unter sorgfältiger, tierärztlicher Beobachtung standen und während der Beobachtungszeit keine Anhaltspunkte für irgendwelche Erkrankungen boten. Damit stand der Befund bei der Tötung der Tiere in Übereinstimmung. Die Tötung erfolgte durch Entblutung aus der Carotis, und zwar je nach dem Bedarf an Serum und entsprechend der Nachfrage oder auch aus wirtschaftlichen Erwägungen, wenn z. B. der Titer im Serum nicht mehr die erforderliche Höhe erreichte (von 8 Tieren, die durch Leberzerreißung endeten [s. unten] abgesehen).

Zur *histologischen Verarbeitung* wurden — soweit es sich durchführen ließ — Stückchen von Leber, Milz, Niere, Nebenniere und Darm entnommen. An Färbemethoden wurde (grundsätzlich an Gefrierschnitten) die Hämatoxylin-Eosin-,

die Kongorot- und Methylviolettfärbung angewandt, an den Leberschnitten außerdem noch die Sudanfärbung und die Eisenreaktion.

Dabei erwies sich als die verläßlichste Methode der Amyloiddarstellung die erst in neuerer Zeit von *Bennhold* eingeführte Kongorotfärbung. Bei dem schon längere Zeit in Formalin fixiertem Material versagte die Methylviolettfärbung häufig ganz. An einzelnen Schnitten, in denen Amyloid nur in Spuren nachzuweisen war (mit Kongorot), war ebenfalls keine Metachromasiereaktion mit Methylviolett zu erzielen. Befunden gegenüber, denen nur mit Methylviolett gefärbte Schnitte zugrunde liegen, scheint unseres Erachtens eine gewisse Skepsis am Platze, zumal wenn die Stücke längere Zeit in Formalin fixiert gewesen waren. (Das gilt insbesondere auch von den negativen Untersuchungsergebnissen *Oppermanns,* worauf *Arndt* schon kurz hingewiesen hat.) Die Anfärbung der Elastica interna größerer und mittlerer Gefäße konnten auch wir vielfach beobachten. Es ist schon von anderer Seite hervorgehoben worden, daß diese „Unspezifität" den Wert der Methode kaum nennenswert einschränkt.

Soweit durchführbar, wurden Stückchen aus verschiedenen Teilen desselben Organs untersucht, wobei sich im allgemeinen übereinstimmende Befunde ergaben, die also, wennschon sie naturgemäß nur an kleinen Stückchen erhoben werden konnten, gleichwohl einen Rückschluß auf das ganze Organ gestatten dürften.

Darstellung der Untersuchungsbefunde.

Um das gesamte Material und die daran erhobenen wesentlichsten Befunde, wennschon in tunlichster Kürze, vorlegen zu können, wird die Tabellenform gewählt. Die auf den Seiten 492—501 niedergelegten Angaben sollen eine Übersicht über die gesamten Untersuchungsbefunde vermitteln, aber doch eine gleichzeitige Überprüfung des Einzelfalles gestatten, so daß unmittelbar anschließend eine Auswertung des Gesamtmaterials möglich sein wird. Die Amyloidbefunde in den einzelnen Organen werden dabei in der Tabelle in der üblichen Weise durch + und — Zeichen gekennzeichnet (+ geringer, ++ mittlerer, +++ hoher Grad der Ablagerung). — Die lokalisatorischen und sonstigen Eigentümlichkeiten des Amyloids finden in der Tabelle zunächst keine Berücksichtigung; es wird darauf bei der kritischen Besprechung der Befunde, soweit bedeutungsvoll, zurückzukommen sein.

Auswertung der Untersuchungsbefunde.

Die Amyloidablagerung.

Sie stellt alles in allem einen recht häufigen Befund bei den Serumpferden dar: in unserem Material bei 60 von 100 Fällen.

Die genauere Zergliederung nach der Beteiligung der einzelnen Organe, den Abhängigkeiten, den strukturellen Einzelheiten usw. ergibt in Kürze folgendes: Anzahl und Art der befallenen Organe und Grad des Auftretens wechseln sehr. So handelt es sich in einigen Fällen nur um ganz schwaches Amyloid der Milz oder um Spuren in der Leber, die aber selbstverständlich auch gebucht werden mußten.

Regelmäßig befallen erwies sich nur die Milz. Damit stehen die Erfahrungen anderer Untersucher bei ihrem Material (menschliches Sektions-

material oder tierexperimentelle Beobachtungen) in Übereinstimmung (*Domagk, Letterer, Lubarsch, Morgenstern, M. B. Schmidt* u. a.). Was in unserem Material die einzelnen Organe betrifft, so waren unter unseren 60 überhaupt positiven Fällen amyloid:

von 57 Milzen	57	= 100%
von 59 Lebern	26	= 44%
von 41 Nebennieren . .	14	= 34%
von 52 Nieren	11	= 21%
von 41 Därmen	5	= 12%

Es ergibt sich somit für die *Häufigkeit der Amyloidose der verschiedenen Organe* für unser Material die fallende Folge: Milz, Leber, Nebenniere, Niere, Darm, während beim Menschen (nach *Hanser*) die Reihenfolge: Milz, Niere, Nebenniere, Leber gelten dürfte.

Die Beziehungen zur *Art der Serumbehandlung* stellen sich in unserem Material folgendermaßen dar:

Von 44 Diphtheriepferden wiesen 21 Amyloid auf, und zwar 13mal Amyloidose der Milz, 4mal Amyloid der Milz und eines anderen Organs gleichzeitig (Niere, Leber, Nebenniere), in 3 Fällen waren Milz und 2 andere Organe (Milz, Leber, Niere; Milz, Leber, Nebenniere), in einem Falle waren außer der Milz noch gleichzeitig 3 Organe (Leber, Nebenniere, Darm) betroffen.

Unter den 26 Tetanuspferden fand sich bei 18 Amyloidablagerung; 3 von diesen 18 endeten durch Leberzerreissung; in 11 Fällen war die Milz allein befallen, 1mal die Leber allein (hier fehlte die Milz). In 2 Fällen waren 2 Organe, in 2 Fällen 3 Organe, in 2 Fällen 4 Organe gleichzeitig amyloid. Die Rupturfälle sollen im Zusammenhang besprochen werden.

Die 11 zur Scharlachserumgewinnung benutzten Pferde zeigten nur in 2 Fällen amyloidfreie Organe. In den 9 positiven Fällen erkrankte 1mal die Milz allein, 3mal die Milz und 1 anderes Organ, 4mal die Milz und 2 andere Organe, 1mal die Milz und 3 andere Organe gleichzeitig. Von diesen 9 Fällen endeten 3 mit Leberzerreissung.

Der Rest von 19 Pferden verteilt sich folgendermaßen: 7 Meningokokkenpferde mit 5 amyloid-positiven Fällen (dabei 1 Leberrupturfall), 3 Cholerapferde (mit 2 amyloid-positiven), 2 Colipferde (beide zeigten starkes Amyloid), 2 Dysenteriepferde (1mal Amyloid), 2 Rotlaufpferde, 1 Influenzapferd (Rupturfall mit Amyloid in Milz, Leber, Nebenniere, Niere), 1 Streptokokkenpferd, 1 Typhuspferd (mit Milzamyloid).

Den verhältnismäßig größten Anteil amyloid-positiver Fälle finden wir also bei den Scharlachpferden; und zwar handelt es sich hier auch um die stärksten Grade, sowohl in bezug auf die Massigkeit der Ablagerung, als auch auf die Anzahl der gleichzeitig betroffenen Organe. Zu beachten ist jedoch, daß sich unter ihnen kein Fall befindet, der kürzer als 9 Monate behandelt ist. Bemerkenswert scheint uns auch die Zahl von 3 Leberzerreißungen unter 11 Gesamtfällen (näheres s. später).

Dem Grade nach folgen dann die Tetanuspferde mit 18 positiven unter 26 Fällen (davon 3 mit Leberzerreißung). Der Grad der Amyloidablagerung ist dabei durchschnittlich geringer als bei den Scharlachpferden, auch nehmen die Fälle mit mehreren gleichzeitig erkrankten Organen ab.

Laufende Nummer	Buchungs-Nummer	Alter und Geschlecht	Dauer der Behandlung	Amyloidvorkommen					Mesenchymale Reaktionen in der Leber	Angaben über sonstige Befunde und Bemerkungen
				Milz	Leber	Nebenniere	Niere	Darm		
				44 Diphtheriepferde.						
1	2046	5 J. ♀	$2^1/_2$ Mon.	—	—			—	Periportale Zellvermehrung	Hämosiderin in Sternzellen
2	1789	?	3 Mon.	—	—		—		Diffuse Zellreaktion. Granulomartige Herdchen	Hämosiderin in granulomartigen Herdchen
3	2105	6 J. ♀	4 Mon.	—	—	—	—		Diffuse Zellreaktion	Geringgradige Sternzellenverfettung
4	2019	4 J. ♀	5 Mon.	—	—	—	—	—	Diffuse Zellreaktion. Vereinzelte Granulome. Perivascul. Zellvermehrung	
5	2102	6 J. ♀	5 Mon.	—	—	—	—	—	Diffuse Zellreaktion. Einzelne Granulome	
6	2132	5 J. ♀	5 Mon.	—	—	—	—	—	Perivasculäre Zellvermehrung	Leukocytäre Darminfiltration. Hyaliner Saum der Zentralvenen
7	1601	8 J. ♀	$5^1/_2$ Mon.	+	—	—	—		Diffuse Zellvermehrung	Hämosiderin in Sternzellen und Herdchen. Verfettung in Leberzellen. Hyaline Säume der Zentralvenen
8	1991	4 J. ♀	6 Mon.	—	—		—	—	Perivasculäre Zellvermehrung. Vereinzelte Granulome	Geringgradig Hämosiderin in Sternzellen
9	2085	5 J. ♂	6 Mon.	—	—	—	—	—	Perivasculäre Zellvermehrung	Geringgradige Sternzellenverfettung. Leukocytäre Darminfiltration
10	2045	$4^1/_2$ J. ♂	8 Mon.	—	—	—	—	—	Einzelne Granulome	
11	1810	6 J. ♂	8 Mon.	++	—		—	—	Diffuse Zellreaktion. Einzelne Granulome	
12	2133	6 J. ♂	8 Mon.	+	—		—	—	Einige Granulome. Vereinzelte Venenknötchen	

13	2017	4 J.	♀	9 Mon.	—	—	—			Diffuse Zellreaktion. Einige granulomartige Herdchen. Perivasculäre Zelleinlagerung	
14	1838	6 J.	♂	10 Mon.	—	—	—	—	—	Diffuse Zellreaktion. Einzelne Granulome und Herdchen. Mehrere Venenknötchen	Spuren von Hämosiderin in Sternzellen. „Sublimatnierenbild“
15	1812	15 J.	♂	10 Mon.	++	—	—	—		Diffuse Zellvermehrung. Einige granulomartige Herdchen	
16	2090	5 J.	♀	10 Mon.	+	—		++		Interlobuläre Zellvermehrung. Einige Granulome	
17	1909	$3^1/_2$ J.	♀	11 Mon.	—	—		—		Diffuse Zellreaktion. Granulomartige Herdchen. Perivasculäre Infiltration	
18	2003	6 J.	♂	11 Mon.	—	—	—	—	—	Beginnende Granulombildung	
19	1520	12 J.	♂	11 Mon.	+++	+	+	—		Diffuse Zellreaktion	Starke Verfettung der Leberzellen
20	1651	6 J.	♂	$12^1/_2$ Mon.	—	—	—	—	—	Perivasculäre Zellvermehrung	Hyaline Säume der Zentralvenen
21	1921	5 J.	♂	12 Mon.	—	—		—	—	Granulome und granulomartige Herdchen	
22	1973	6 J.	♂	12 Mon.	—	—	—	—	—	Einzelne Granulome, mehrere Venenknötchen. Perivasculäre Zelleinlagerungen	
23	1690	5 J.	♀	12 Mon.	++	—	—	—	—	Diffuse Zellreaktion. Einzelne Granulome. Perivasculäre Zelleinlagerungen	
24	1661	10 J.	♀	12 Mon.	+	—	—	—		Diffuse Zellreaktion. Perivasculäre Zelleinlagerung	
25	1598	5 J.	♀	13 Mon.	—		—	—		Diffuse Zellreaktion	Vergrößerung der Milzknötchen

Laufende Nummer	Buchungs-Nummer	Alter und Geschlecht	Dauer der Behandlung	Amyloidvorkommen					Mesenchymale Reaktionen in der Leber	Angaben über sonstige Befunde und Bemerkungen
				Milz	Leber	Nebenniere	Niere	Darm		
26	1896	9 J. ♀	13 Mon.	—	—	—	—	—	Perivasculäre Zelleinlagerung. Sehr viele Granulome	
27	1923	7 J. ♂	$13^1/_2$ Mon.	—	—	—	—	—	Diffuse Zellreaktion. Granulomartige Herdchen	
28	1766	8 J. ♂	13 Mon.	++	—	—	—	—	Diffuse Zellreaktion. Beginnende Herdchenbildung	
29	1710	7 J. ♀	15 Mon.	—	—		—	—	Diffuse Zellreaktion. Perivaskuläre Zelleinlagerung. Einzelne Venenknötchen	„Sublimatnierenbild“
30	1683	9 J. ♂	15 Mon.	—	—	—	—	—	Diffuse Zellreaktion. Beginnende Herdchenbildung. Perivasculäre Zelleinlagerung	
31	1680	9 J. ♀	15 Mon.	—	—	—			Diffuse Zellreaktion	Hyaline Säume der Zentralvenen
32	1632	8 J. ♂	15 Mon.	+++	+	—	—		Diffuse Zellreaktion. Periphere Herdchenbildung. Perivasculäre Zelleinlagerung	
33	34	10 J. ♂	16 Mon.	+++	+		+	—	Diffuse Zellreaktion. Einzelne Granulome	Spur von Hämosiderin in Sternzellen
34	1576	9 J. ♀	17 Mon.	+++	+	—	+	—	Diffuse Zellreaktion	Granulom mit Amyloid
35	1544	6 J. ♀	18 Mon.	+++		—	—	—	Diffuse Zellreaktion	In Milz Riesenzellbildungen
36	1629	9 J. ♀	20 Mon.	—	—	—	—	—	Diffuse Zellreaktion. Perivasculäre Zelleinlagerung	Leukocyten. Durchsetzung der Darmwand

37	1585	6 J.	♂	20 Mon.	+++	+	—	—	—	Diffuse Zellreaktion. Einzelne granulomartige Herdchen. Mehrere Venenknötchen	
38	1559	8 J.	♀	$20^1/_2$ Mon.	+	—	—	—	—	Diffuse Zellreaktion. Granulomartige Herdchen. Perivasculäre Zelleinlagerung	Inselförmige Leberzellverfettung
39	1618	10 J.	♂	21 Mon.	+++	+	+	—	+	Granulomartige Herdchen. Perivasculäre Zelleinlagerung	
40	1924	6 J.	♀	21 Mon.	+	—	—	—	—	Perivasculäre Zelleinlagerung. Einzelne Granulome	Leukocyten. Einlagerung der Darmwand. Hyaline Säume der Zentralvenen
41	1696	5 J.	♂	22 Mon.	+	—	—	—	—	Einzelne Granulome. Perivaskuläre Zelleinlagerung	
42	1757	5 J.	♀	26 Mon.	+	—		—	—	Einige Herdchen und Granulome. Mehrere Venenknötchen. Perivasculäre Zelleinlagerung	Sternzellenverfettung. Hyaline Säume der Zentralvenen
43	1503	7 J.	♀	32 Mon.	+	—	+	—	—	Periphere Herdchenbildung. Perivasculäre Zelleinlagerung	Leberzellenverfettung. Hyaline Säume der Zentralvenen
44	1470	10 J.	♀	33 Mon.	++	—		—	—	Diffuse Zellreaktion. Perivasculäre Zelleinlagerung. Einige Venenknötchen	

26 Tetanuspferde.

45	1815	7 J.	♀	$4^1/_2$ Mon.	—	—	—	—		Granulomartige Herdchen. Diffuse Zellreaktion. Perivasculäre Zelleinlagerung	Hämosiderin in granulomartigen Herdchen. Knötchenschwellung der Milz

Laufende Nummer	Buchungs-Nummer	Alter und Geschlecht	Dauer der Behandlung	Amyloidvorkommen					Mesenchymale Reaktionen in der Leber	Angaben über sonstige Befunde und Bemerkungen
				Milz	Leber	Nebenniere	Niere	Darm		
46	2114	4 J. ♂	5 Mon.	—	—	—	—	—	Perivasculäre Zelleinlagerung. Granulomartige Herdchen	Knötchenschwellung der Milz. Leukocyten. Einlagerung der Darmwand. Geringe Leberzellenverfettung
47	1870	$3^1/_2$ J. ♂	6 Mon.	—	—		—		Einzelne Granulome	Starke Verfettung der Leberzellen
48	1882	4 J. ♂	8 Mon.	—	—	—	—	—	Diffuse Zellreaktion	
49	2061	4 J. ♀	8 Mon.	+++	—				Perivasculäre Zellvermehrung. Diffuse Zellreaktion	
50	1853	7 J. ♀	9 Mon.	+	—	—	—	—	Diffuse Zellreaktion. Granulomartige Herdchen	Hämosiderin in Sternzellen und Herdchen
51	2049	3 J. ♀	9 Mon.	++	—	—	—	—	Perivasculäre Zelleinlagerung. Einzelne Granulome	
52	2031	5 J. ♂	11 Mon.	+	—	—	—		Einzelne Granulome. Perivasculäre Zellreaktion	
53	1510	5 J. ♂	12 Mon.	+	—	—	—		Diffuse Zellreaktion	Geringgradig Hämosiderin in Sternzellen. Geringe Sternzellenverfettung. Thrombose der Vena centralis
54	2002	4 J. ♀	12 Mon.	+	+	+	—	++	Sehr viel granulomartige Herdchen. Einzelne Granulome	Amyloid in Granulomen. Hämosiderin in granulomartigen Herdchen
55	1962	7 J. ♀	12 Mon.	—	—	—	—	—	Sehr viel granulomartige Herdchen. Deutliche Sternzellen	Geringgradig Hämosiderin in Sternzellen. Hyaline Säume der Zentralvenen
56	1999	5 J. ♂	12 Mon.	—	—	—	—		Diffuse Zellreaktion. Granulomartige Herdchen	Hyaline Säume der Zentralvenen

57	1637	5 J.	♂	13 Mon.	+++	+	++	- -		Diffuse Zellreaktion. Granulomartige Herdchen	
58	1698	5 J.	♀	14 Mon.	+	—		- -	- -	Diffuse Zellreaktion. Granulomartige Herdchen	Hyaline Säume der Zentralvenen
59	1662	10 J.	♀	14 Mon.	+	—		—		Diffuse Zellreaktion. Granulomartige Herdchen. Perivasculäre Zelleinlagerung	
60	1636	10 J.	♀	15 Mon.	—	-	- -		-	Perivasculäre Zelleinlagerung. Einzelne Granulome	Inselförmige Leberzellenverfettung. Hyaline Säume der Zentralvenen
61	1619	12 J.	♀	16 Mon.	—	—			- -	Perivasculäre Zelleinlagerung. Einzelne Granulome	
62	1528	12 J.	♀	17 Mon.	+++	-	-	—		Perivasculäre Zelleinlagerung. Einzelne Granulome	Hyaline Säume der Zentralvenen
63	1716	6 J.	♀	18 Mon.	+++	++	++	—	+	Perivasculäre Zelleinlagerung	Leberzerreißung. Riesenzellbildung in der Milz
64	1865	9 J.	♀	18 Mon.		+		+	-	Einzelne Granulome	Leberzerreißung. Granulome mit Amyloid. Inselförmige Leberzellenverfettung
65	1542	4 J.	♂	19 Mon.	+++	—		—		Perivasculäre Zelleinlagerung. Granulomartige Herdchen	Riesenzellbildung der Milz
66	1885	4 J.	♀	20 Mon.	+	—		—	—	Diffuse Zellreaktion. Granulomartige Herdchen. Einzelne Venenknötchen	Hyaline Säume der Zentralvenen
67	1717	9 J.	♀	22 Mon.	+	—	—	—	-	Perivasculäre Zelleinlagerung. Einzelne granulomartige Herdchen	Knötchenschwellung der Milz
68	1437	12 J.	♂	28 Mon.	+	+++	++	-		Diffuse Zellreaktion. Perivasculäre Zelleinlagerung	Starke Leberzellenverfettung

Laufende Nummer	Buchungs-Nummer	Alter und Geschlecht	Dauer der Behandlung	Amyloidvorkommen: Milz	Leber	Nebenniere	Niere	Darm	Mesenchymale Reaktionen in der Leber	Angaben über sonstige Befunde und Bemerkungen
69	1649	6 J. ♂	$31^1/_2$ Mon.	+ + +	+ + +				Perivasculäre Zelleinlagerung	Leberzerreißung
70	1397	2 J. ♀	39 Mon.		+ + +	—	·		Diffuse Zellreaktion. Perivasculäre Zelleinlagerung	
				11 Scharlachpferde.						
71	1794	7 J. ♀	9 Mon.	+	—		·		Diffuse Zellreaktion. Granulomartige Herdchen	Geringgradige Leberzellenverfettung
72	1844	7 J. ♀	19 Mon.	+ +	+ + +				Granulomartige Herdchen	Leberzerreißung
73	1587	10 J. ♀	21 Mon.	-	—		·		Sehr viele Granulome	„Sublimatnierenbild"
74	1641	12 J. ♀	22 Mon.	+ + +	+ +	+ +	·		Granulomartige Herdchen	Leberzerreißung. Starke Leberzellenverfettung
75	1807	14 J. ♀	24 Mon.	+ + +	+ + +				Perivasculäre Zelleinlagerung. Einzelne Venenknötchen	
76	1512	10 J. ♂	26 Mon.	+ + +	+ + +		+ +		Diffuse Zellreaktion. Granulomartige Herdchen	
77	1673	12 J. ?	$26^1/_2$ Mon.	+ + +	+ +		+ +	+	Perivasculäre Zelleinlagerung. Granulomartige Herdchen	Inselförmige Leberzellenverfettung
78	1702	14 J. ♂	28 Mon.	+ + +	+ + +		+		Diffuse Zellreaktion. Granulomartige Herdchen. Einige Granulome	
79	1709	9 J. ♀	28 Mon.	—	—				Perivasculäre Zelleneinlagerung. Granulomartige Herdchen. Einzelne Venenknötchen	Follikelhyperplasie der Milz
80	1416	10 J. ♂	51 Mon.	+ + +	+ + +		·		Perivasculäre Zelleinlagerung. Diffuse Zellreaktion	Leberzerreißung. Geringgradige Leberzellenverfettung

81	1420	10 J.	♀	54 Mon.	+++	++	+	—	—	Granulome und granulomartige Herdchen. „Arterienknötchen“	Hyaline Säume der Zentralvenen
						7 Meningokokkenpferde.					
82	1798	5 J.	♂	12 Mon.	—	—	—	—		Diffuse Zellreaktion. Granulomartige Herdchen	Hyaline Säume der Zentralvenen
83	1779	5 J.	♀	12 Mon.	—			—	—	Diffuse Zellreaktion. Granulomartige Herdchen	Geringgradig Hämosiderin in Sternzellen. Hyaline Säume der Zentralvenen
84	1572	7 J.	♀	16 Mon	++	—				Einzelne granulomartige Herdchen. Perivasculäre Zelleinlagerung	Hyaline Säume der Zentralvenen
85	1776	12 J.	♀	20 Mon.	+++		—			Perivasculäre Zelleinlagerung. Einzelne Granulome	Hyaline Säume der Zentralvenen
86	1736	4 J.	♂	24 Mon.	+		—		–	Granulomartige Herdchen. Reichliche Venenknötchen. Perivasculäre Zelleinlagerung	
87	1523	4 J.	♂	27 Mon.	+					Einzelne Granulome. Perivasculäre Zelleinlagerung	
88	1449	12 J.	♀	32 Mon.	+++	+++	++	+		Perivasculäre Zelleinlagerung. Granulomartige Herdchen	Leberzerreißung. Geringgradige Leberzellenverfettung
						3 Cholerapferde.					
89	1728	7 J.	♂	3 Mon.	—	—	—	—		Diffuse Zellreaktion. Granulomartige Herdchen	Geringgradig Hämosiderin in Sternzellen und granulomartige Herdchen. Hyaline Säume der Zentralvenen

Laufende Nummer	Buchungs-Nummer	Alter und Geschlecht	Dauer der Behandlung	Amyloidvorkommen					Mesenchymale Reaktionen in der Leber	Angaben über sonstige Befunde und Bemerkungen
				Milz	Leber	Nebenniere	Niere	Darm		
90	1753	6 J. ♂	15 Mon.	+	+	+	—	—	Diffuse Zellreaktion. Granulomartige Herdchen	„Sublimatnierenbild". Hyaline Säume der Zentralvenen
91	1677	4 J. ♂	19 Mon.	++	—	—	—	·	Diffuse Zellreaktion. Granulomartige Herdchen. Perivasculäre Zelleinlagerung	Hyaline Säume der Zentralvenen
				2 Colipferde.						
92	1475	10 J. ♀	38 Mon.	+++	+++	+		+	Perivasculäre Zelleinlagerung. Einzelne Venenknötchen	Hyaline Säume einiger Zentralvenen
93	1451	12 J. ♂	43 Mon.		—	++	+		Perivasculäre Zelleinlagerung. Einzelne Granulome	Geringe Leberzellenverfettung
				2 Rotlaufpferde.						
94	1555	6 J. ♂	$7^1/_2$ Mon.	—	—	—			Diffuse Zellreaktion. Perivasculäre Zelleinlagerung	Hyaline Säume der Zentralvenen
95	1686	9 J. ♀	21 Mon.	—	—		—	· ·	Diffuse Zellreaktion. Granulomartige Herdchen	Leukocyten. Einlagerung der Darmwand. Spur. Hämosiderin in Sternzellen

2 Dysenteriepferde.

96	1818	7 J.	♀	7 Mon.	—	—		—		Diffuse Zellreaktion. Granulomartige Herdchen	Hämosiderin in Sternzellen und den granulomartigen Herdchen
97	1562	6 J.	♂	31 Mon.	+ ++	+		—	—	Perivasculäre Zelleinlagerung. Granulomartige Herdchen	

1 Streptokokkenpferd.

98	30	?		5 Mon.	—	—	—	—		Sehr viele Granulome. Perivasculäre Zelleinlagerung	

1 Typhuspferd.

99	1762	8 J.	♀	13 Mon.	++	—		—		Diffuse Zellreaktion. Granulomartige Herdchen	Hyaline Säume der Zentralvenen

1 Influenzapferd.

100	1745	6 J.	♀	22 Mon.	+++	+	++	+		Perivasculäre Zelleinlagerung. Diffuse Zellreaktion	Leberzerreißung

Die 44 Diphtheriepferde mit 21 amyloid-positiven Fällen stehen an dritter Stelle. Unter dieser an Zahl größten Gruppe befindet sich kein Fall mit Leberzerreißung; dabei handelt es sich im allgemeinen um geringergradige Ablagerung von Amyloid in den einzelnen Organen. Auch häuft sich die Zahl der Fälle, die nur Milzamyloid aufzuweisen haben.

Über die restlichen 19 Fälle kann wegen der Zersplitterung auf zu viel verschiedene Erreger kaum ein Urteil gefällt werden. Bemerkenswert ist vielleicht noch die Gruppe der 7 Meningokokkenpferde mit 5 amyloid-positiven Fällen, darunter 1 Fall von Leberzerreißung.

Bei den 3 Hauptgruppen dürften die Unterschiede zahlenmäßig genügend groß sein, um entsprechende Schlußfolgerungen zu gestatten, zumal ja auch nach den übrigen Verhältnissen — Behandlungsdauer, Alter der Tiere usw. — Vergleichsmöglichkeiten vorliegen. Demnach glauben wir jedenfalls das eine sagen zu können: Die Scharlachimmunisierung scheint in höherem Maße die Amyloidentstehung zu begünstigen als die Tetanus- und Diphtheriebehandlung und die Tetanusimmunisierung wiederum mehr als die Diphtheriebehandlung.

Auch zwischen *Zeitdauer der Behandlung* und Amyloidauftreten ist in dem vorliegenden Material eine Beziehung deutlich. Abgesehen von einem Diphtheriefall, der schon nach 5monatiger Behandlung geringgradiges Milzamyloid aufwies, scheint im allgemeinen vor dem 8. Monat der Serumbehandlung kein Amyloid aufzutreten. Bei den Tieren, die länger als 16 Monate Serum bildeten (im ganzen 41), fand sich immer Amyloid, mit Ausnahme von 4 Fällen. Auf die Tiere mit mittlerer Behandlungsdauer zwischen diesen beiden Grenzpunkten verteilen sich nun amyloidpositive und amyloid-negative Fälle ziemlich unregelmäßig. Ganz allgemein aber läßt sich sagen, daß der Grad der Ablagerung und die Anzahl der gleichzeitig befallenen Organe durchweg bei den am längsten behandelten Tieren am höchsten sind.

Der Grad der Amyloidablagerung zeigte starke Schwankungen. Die Milz zeigte in 15 Fällen schwaches, in 15 weiteren mittelstarkes, 17mal starkes und 10mal hochgradiges Amyloid. Makroskopisch kann die Vergrößerung des Organs einen sehr erheblichen Grad erreichen.

Beispielsweise betrug bei einem Rupturfall das Gewicht 6,15 kg, die Maße waren: Länge (diagonal gemessen) 77 cm, Breite (Kopfteil) 37 cm, Dicke 7 cm. Die Konsistenz war ganz fest und zäh, die Farbe förmlich lachsrot.

Besondere Beachtung erfordern natürlich die genaueren *strukturellen Verhältnisse.*

In der *Milz* herrschte im allgemeinen die Form der Follikelamyloidose („Sagomilz") vor (in 43 von 57 Fällen). Auf die bevorzugte Beteiligung der Knötchen bei der Amyloidose des Pferdes ist bereits von anderer Seite hingewiesen worden (so von *Arndt, Bohl, Wictorow).* Allerdings ist in unseren Fällen die Bezeichnung „Follikelamyloid" nicht so zu verstehen, als ob der Follikel ganz gleichmäßig befallen wäre. Vielmehr

fand sich Amyloid für gewöhnlich nur mehr als ein „*perinodulärer* Ring" (vgl. Abb. 1), ähnlich wie es *Domagk, Kuczynski, Letterer, Morgenstern* bei experimentell in Mäusen erzeugtem Amyloid beschrieben haben. Auch *Wictorow* weist bei der Amyloidose der russischen Pferde auf das Freibleiben der Knötchenmitte hin. Nur selten war in unserem Material

Abb. 1. Reichlich perinoduläres und spärliches Pulpaamyloid der Milz. 7 Monate zur Tetanus-, 12 Monate zur Choleraserumgewinnung gebrauchtes Pferd. Seibert Obj. 3, Ok. 1. Hämatoxylin-Kongorot.

das Keimzentrum unmittelbar befallen. Fast immer aber fand sich Amyloid in der Wandung der kleinen Knötchenarterien. In 14 Fällen lag eine diffuse Amyloidose der Pulpa und Follikel vor. Vereinzelt fand sich neben starkem Knötchen- geringgradiges Pulpaamyloid. — Im übrigen scheinen diese histotopographischen Beziehungen kaum von so grundsätzlicher Bedeutung: wir kommen darauf in anderem Zusammenhang noch kurz zurück.

Besondere allgemein-pathologische Beachtung kommt Befunden zu, die in 3 Milzen erhoben wurden: Das Auftreten von *riesenzellartigen* Gebilden an der Grenze des amyloidentarteten Gewebes (vgl. Abb. 10). Die Kerne dieser wohl als Fremdkörperriesenzellen anzusprechenden Gebilde lagen exzentrisch oder zum Teil verstreut. Bei *Joest, M. B.*

Schmidt, *Morgenstern* u. a. finden sich bereits Hinweise, daß derartige Zellformen gelegentlich bei der Amyloidose der Milz, seltener der Leber auftreten können. Bekannter schon sind sie beim „lokalen Amyloid" bzw. bei „amyloiden Tumoren". Bei menschlicher Amyloidose der Milz hat neuerdings *Walter Fischer* Bilder beschrieben, die mit unseren Beobachtungen große Ähnlichkeit haben. Im übrigen wird bei der Frage der Resorption des Amyloids darauf zurückzukommen sein.

Die amyloid entartete *Leber* zeigt typischerweise eine erhebliche Vergrößerung. In einem Zerreißungsfalle z. B. hatte die Leber ein Gewicht von 12,15 kg (gegenüber etwa 5 kg in der Regel) erreicht. Die Konsistenz ist in typischen Fällen ausgesprochen breiig, und man kann den Vergleich mit „Leberwurst" wohl gelten lassen. Mikroskopisch handelte es sich in den 26 positiven Fällen nur 5mal um eine hochgradige Ablagerung, wobei die Leberzellbalken durch die amyloiden Massen stark komprimiert wurden bzw. es zu einer mehr oder weniger hochgradigen Atrophie oder einem völligen Schwund des Leberparenchyms gekommen war. In 11 Fällen handelte es sich um mittlere und geringgradige Ablagerungen, ja mitunter fanden sich nur Spuren von Amyloid, die erst die sorgfältige mikroskopische Durchmusterung aufdeckte. Das Amyloid trat zwischen den Leberzellbalken auf, ganz selten nur in den Lymphspalten um große, interlobuläre Gefäße. Innerhalb der Läppchen waren im allgemeinen die Randteile bevorzugt. Selbst wenn das Amyloid das ganze Läppchen befallen hatte, war immer noch die Bevorzugung der Ränder erkennbar. In 8 Fällen fand sich eine unregelmäßige, fleckförmige Verteilung im Läppchen. Meist war ferner Amyloid noch als dünner Saum unter dem Endothel der Zentralvene anzutreffen (aber nicht ausschließlich daselbst), eine eigenartige Lokalisation, wie sie *M. B. Schmidt* schon beim Menschen beschrieben hat.

Verhältnismäßig häufig (vgl. dazu *Primgaards* Erfahrungen beim Rind), nämlich in 34% der positiven Fälle, war die *Nebenniere* Sitz der amyloiden Ablagerung (vgl. Abb. 2). Freilich war diese nur 3mal eine stärkere, so daß die ganze Rinde fast gleichmäßig betroffen war. Im allgemeinen fand sich nur Amyloid zwischen den Schlingen der Glomerulosa (bzw. „Arcuata" der Pferdenebenniere).

Die *Nieren* waren selten, in 21% der positiven Fälle, betroffen und hatten nur 2mal eine stärkere Ablagerung aufzuweisen. In 5 Fällen lokalisierte sich das Amyloid im Markteil bzw. im Papillenstroma, 3mal zugleich im Mark und in Glomerulis; 3mal waren nur Glomerulusschlingen amyloidhaltig.

Der *Darm* erwies sich als am seltensten beteiligt. In den Fällen, in denen er mitergriffen war (12%), fand sich 1mal Amyloidablagerung in den Schlagaderwänden der Unterschleimhaut. In 4 Fällen trat geringes Amyloid im Stützgerüst der Dünndarmzotten auf (vgl. Abb. 3). Übrigens

scheint die Amyloidose des Darms sowie auch der Nebennieren beim Pferde bislang noch nicht beobachtet zu sein (vgl. *Joest*).

Einer besonderen Betrachtung bedürfen die 8 Fälle mit *Leberzerreißung* (vgl. die laufenden Nummern 63, 64, 69, 72, 74, 80, 88 und 100 der Tabelle). Sie betreffen durchweg Pferde, die länger als 18 Monate im

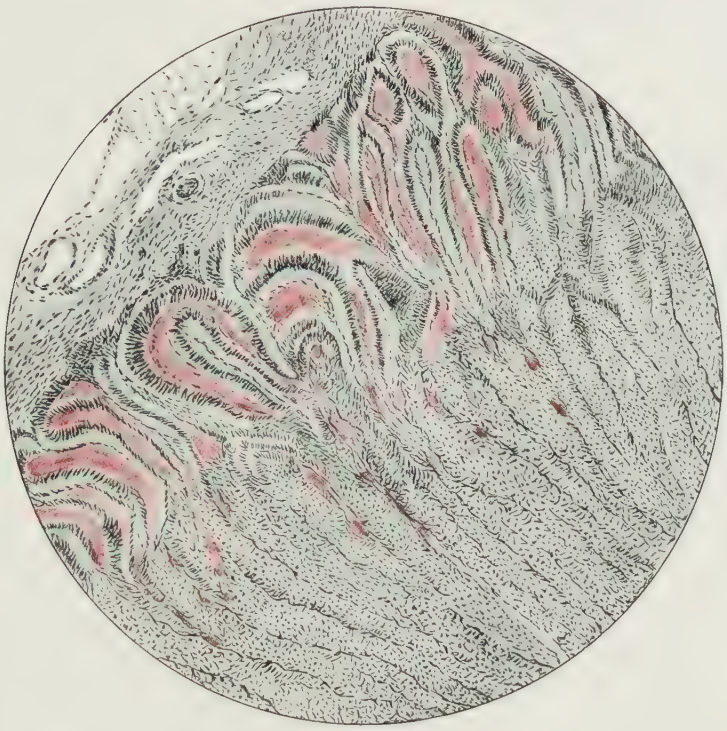

Abb. 2. Amyloidose der Nebenniere mit charakteristischer Lokalisation in der Zona arcuata. Spärlich Amyloid auch in der oberen Fasciculata. Influenzaserumpferd (21 Monate Behandlung). Seibert Obj. 3, Ok. 1. Hämatoxylin-Kongorot.

Serumdienst standen. Bemerkenswert ist, daß sich unter dem zahlenmäßig größten Material, den 44 Diphtheriepferden, kein einziger Zerreißungsfall findet, entgegen der gelegentlich im Schrifttum zu findenden Angabe, daß Leberzerreißungen bei Diphtherieserumpferden häufig vorkommen sollen. Unter unseren 11 Scharlachpferden waren dagegen 3 Leberzerreißungsfälle. Leider war uns hier eine Vermehrung des Materials nicht möglich.

Ohne Frage steht die Neigung der Serumpferde zur Leberzerreißung in unmittelbarem Zusammenhang mit der Amyloidablagerung. Wir konnten bei unseren 8 Zerreißungsfällen immer starkes Milzamyloid buchen. Der Grad des Leberamyloids wechselte zwar; als schwach war es aber nur in 2 Fällen zu bezeichnen. Eine ausgesprochene Bevorzugung

der Läppchenränder, die ja mit der Lockerung des Läppchengefüges die Zerreißung begünstigen mag, war in 6 von unseren 8 Fällen festzustellen. Noch ein Punkt scheint uns, soweit derartige, immerhin grobmechanische Deutungen berechtigt sind, von Bedeutung: In allen 8 Fällen fanden sich deutliche Zellansammlungen um Gefäße des Läppchenzwischengewebes und in den Läppchenrändern. Beiläufig sind vielleicht

Abb. 3. Erhebliche Amyloidablagerung im Stützgerüst der Dünndarmzotten, dicht subepithelial. 1 Jahr zur Tetanusserumgewinnung verwandtes Pferd. Seibert Obj. 6, Ok. 1. Hämatoxylin-Kongorot. (Die Amyloidmassen in der Wiedergabe grauschwärzlich.)

die vereinzelten Beobachtungen *Oppermanns* ähnlich zu bewerten, auf die im übrigen, namentlich was die negativen Amyloidbefunde anbetrifft, kein allzu großes Gewicht zu legen sein wird.

Die mesenchymalen Zellreaktionen (in der Leber).

Veränderungen des reticuloendothelialen Systems stellen einen regelmäßigen Befund bei unserem Serumpferdematerial dar. Wir beziehen uns dabei im wesentlichen auf die *Leber,* und wir können unsere Darstellung auch insofern darauf beschränken, als bekanntlich gerade beim Pferd das aktive Mesenchym in der Leber, die Capillarendothelien, eine durchaus beherrschende Stellung innerhalb des reticuloendothelialen

Systems einnimmt (vgl. *Jaffé, Schermer* u. a.). Die Einteilung der zelligen Reaktionen, die zum Teil förmlich schablonenhaft erscheinen mag, wie wir sie in der tabellarischen Zusammenstellung der Untersuchungsbefunde verwendet haben, ist lediglich aus praktischen Gründen gewählt, um eine Übersicht der verschiedenen, nunmehr zu besprechenden morphologischen Formen der Erscheinungen zu gewinnen. Es soll durch diese Gruppierung natürlich kein starres Schema in diese „fließende Struktur" gebracht werden, noch damit etwas Grundsätzliches über Leistung, Herkunft usw. ausgesagt werden.

So ist es zu verstehen, wenn *3 Haupterscheinungsbilder der zelligen Reaktionen innerhalb der Leberläppchen* unterschieden werden: Eine diffuse („straßenförmige") Zellvermehrung, das Auftreten „granulomartiger Herdchen" und die Bildung eigentlicher Granulome.

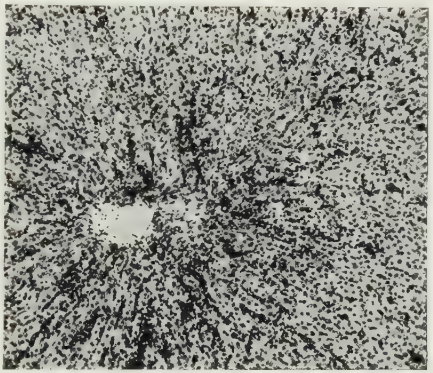

Abb. 4. Allgemeine „Endothelaktivierung" in der Leber eines Serumpferdes (12 Monate zur Serumgewinnung — Meningokokken-, dann Tetanusserum — verwandt). Mikrophot. Zeiß Obj. 16 mm, Homal 2. Hämatoxylin-Eosin.

Das, was wir als *„diffuse Zellreaktion"* bezeichnen möchten, ist, nach den mikroskopischen Präparaten zu urteilen, zweifellos gebunden an zellige Gebilde zwischen den Leberzellbalken, also mit anderen Worten in erster Linie an die Capillarendothelien bzw. den als *Kupffer*sche Sternzellen zusammengefaßten, zu besonderen Stoffwechselleistungen befähigten Anteil jenes mesenchymalen Gewebes. Sie äußert sich morphologisch in einer Vermehrung des gesamten Reticuloendothels sowie einer Größenzunahme und mikroskopisch deutlichen Schwellung der einzelnen Teile. Es muß zwar zugegeben werden, daß in den histologischen Präparaten normaler Pferdelebern die Sternzellen bereits als zart angedeutete Linien hervortreten, deutlicher etwa als beim Menschen. Aber im Vergleich zu den Bildern, wie wir sie bei den Serumpferden so gewöhnlich vor Augen hatten, ist der Unterschied ein offensichtlicher. Beim Serumpferd geht die *„Endothelaktivierung"* (wie wir den Vorgang mit *Siegmund* nennen möchten) so weit, daß sich förmlich Straßen und zusammenhängende Netze bilden, die in herdförmige Zellgruppen übergehen können (vgl. Abb. 4). Dabei sind die Capillaren zwischen den Leberzellbalken meist sehr weit. Ähnliche Bilder am Sternzellenapparat der Leber beschreibt unter anderem *Siegmund* bei immunisierten Tieren (vgl. dazu auch *Jungeblut*); *Domagk, Jaffé, Morgenstern* beobachteten diese gesteigerte Tätigkeit der Sternzellen bei Mäusen nach Spaltpilz- bzw. Nutroseeinspritzungen.

Die von uns gegebene Darstellung dieser Reaktionen in der Leber der Serumpferde soll nicht ausschließen, daß sich außer eigentlichen Reticuloendothelien gelegentlich auch Zellformen anderer Abstammung daran beteiligen können, wie etwa lymphoide oder sogar Plasmazellen. — Allgemein sei hier gleich bemerkt — das gilt auch von den im folgenden noch zu besprechenden Veränderungen —, daß die morphologische

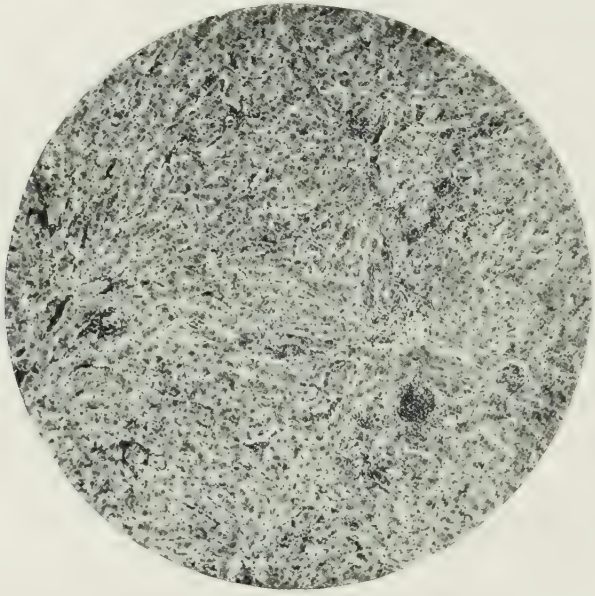

Abb. 5. Lebhafte mesenchymale Reaktionen, allgemeine Endothelaktivierung, Auftreten von Zellnestern und zum Teil auch von umschriebenen Granulomen in der Leber eines 12 Monate lang zur Diphtherieserumgewinnung benutzten Pferdes. Mikrophot. Zeiß Obj. 16 mm, Ok. K. 4. Hämatoxylin-Kongorot.

Unterscheidung der verschiedenartigen, nicht selten in bunter Mannigfaltigkeit auftretenden Zellformen mitunter erhebliche Schwierigkeiten bereitete und so der Aussage gewisse Grenzen gesteckt sind, wobei zum Teil auch das Methodische mitspielen mag. Im Rahmen der von uns durchgeführten Untersuchung, die an einem großen Material die orientierenden Grundlagen schaffen sollte, konnten naturgemäß gewisse verwickelte histologische und cytologische Methoden nicht berücksichtigt werden, deren Anwendung an sich vielleicht wünschenswert gewesen wäre.

Eine zweite Art mesenchymaler Zellreaktionen, die sich häufig mit dieser diffusen vergesellschaftet findet, sind die *„granulomartigen Herdchen"* unserer Bezeichnungsweise; wir verstehen darunter unscharf begrenzte Zellanhäufungen und Gruppenbildungen im Läppchenzwischengewebe, die mit dem Sternzellenapparat nicht selten in ununterbrochenem

Zusammenhang zu stehen scheinen (vgl. Abb. 5). Der Aufbau dieser Herdchen ist nicht ganz einheitlich. Es sind einmal Zellen daran beteiligt, die von reifen Endothelien kaum unterschieden werden können; ferner aber als besonders kennzeichnende Gebilde verhältnismäßig große, längliche oder auch vielgestaltige Zellen mit blassem Zelleib und ebenso schwach gefärbten, länglichen, gelegentlich auch mehr rundlichen Kernen, Zellen, die durchaus an das erinnern, was man gewöhnlich mit „Epitheloidzellen" zu bezeichnen pflegt. Gerade diese granulomartigen Herdchen speichern deutlich Hämosiderin in großen Makrophagen. Die Herdchenbildung beginnt im allgemeinen in den Randteilen und schreitet von da zur Mitte fort.

Die dritte Art von Zellherden im Läppchenzwischengewebe, die von uns so genannten *Granulome*, könnten bei schwacher Vergrößerung zunächst den Eindruck kleinster Abscesse erwecken (vgl. Abb. 6). Bei genauerer Betrachtung stellen sie sich dagegen als scharf umschriebene Zellherdchen dar, die vorwiegend aus reticuloendothelialen bzw. Epitheloid-Zellen aufgebaut sind. Doch sind Lymphzellen auch hier ohne Zweifel nicht unbeteiligt. In einzelnen Zellen dieser Granulome besteht eine deutliche Neigung zu Kernentartung. Die Hinfälligkeit der Gebilde äußert sich ferner an beginnenden Absterbevorgängen in der Mitte, die allerdings nur vereinzelt anzutreffen sind. Das Bild dieser Granulome erinnert ohne Zweifel in hohem Grade an die eigenartigen Knötchenbildungen im Gefolge schwerer spezifischer Infektionen, wie sie aus der menschlichen Pathologie ja seit längerer Zeit bekannt und vielfach beschrieben worden sind, vor allem wohl an die Knötchenbildungen bei Typhus oder Paratyphus, die man bekanntlich mit verschiedenartigen Namen belegt hat („toxische Pseudotuberkel" und andere mehr).

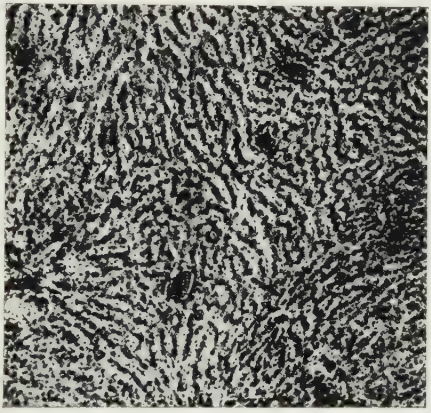

Abb. 6. Scharf abgegrenzte Granulome in der Leber eines 2 Monate lang zur Rotlauf- und 3 Monate zur Streptokokkenserumgewinnung verwandten Pferdes. Mikrophot. Zeiß Obj. 16 mm, Homal 2. Hämatoxylin-Eosin.

In 4 Fällen umschlossen die Granulome förmlich zarte Amyloidbälkchen (vgl. Abb. 9), ein eigenartiger Befund, auf den wir unten nochmals zurückkommen werden.

Wenn wir die geschilderten Typen reaktiver Vorgänge, die sich im Inneren des Leberläppchens am aktiven Mesenchym abspielen, überblicken, so werden vielleicht die an dritter Stelle genannten Granulome bei unvoreingenommener Beurteilung als die auffälligsten und zugleich

bestcharakterisierten Veränderungen erscheinen, um so mehr, als diese Gebilde in der Regel allein auftreten und sich nur in einzelnen Fällen mit den granulomartigen Herdchen vergesellschaften. Hier kann also eine verhältnismäßig scharfe Abgrenzung durchgeführt werden. Keineswegs aber gilt das — wir möchten es hier nochmals ausdrücklich betonen — von dem Gegenseitigkeitsverhältnis der an erster und zweiter Stelle genannten Mesenchymwucherungen. Diese fanden sich, wie schon gesagt, recht häufig miteinander vermischt. Es liegt auf der Hand, daß der

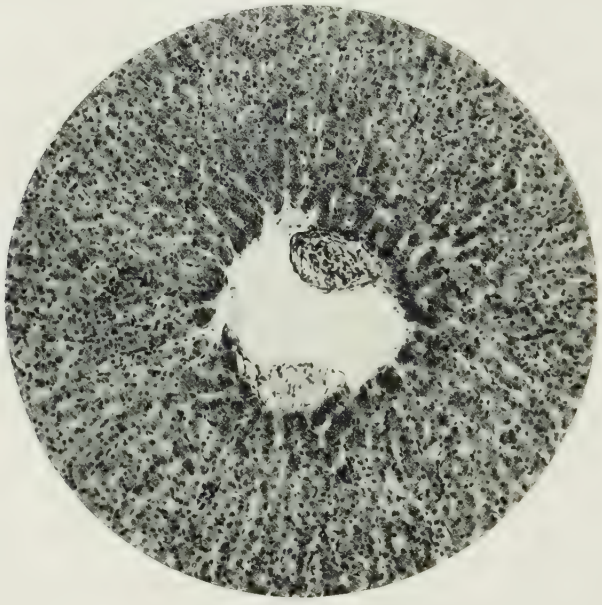

Abb. 7. Endophlebitis hepatica (28 Monate im Serumdienst, Scharlach). Zwei kleine „Venenknötchen", die ins Lumen der Zentralvene vorspringen. Mikrophot. Zeiß Obj. 16 mm, Homal 2. Hämatoxylin-Eosin.

Übergang von der allgemeinen Endothelvermehrung — über die Bildung kleiner Zellnesterchen und Gruppen von Reticuloendothelien hinaus — zum Auftreten jener granulomartigen Herdchen ein fließender ist. So empfinden wir selbst die wenig bestimmte Bezeichnung „granulomartige Herdchen" keineswegs als sehr glücklich; es war ein Notbehelf, der uns eine Einteilungsmöglichkeit an die Hand gab und die Übersicht über das Material erleichtern sollte.

Abgesehen von diesen verschiedenartigen Zellreaktionen waren auch im Läppchenzwischengewebe um die Gefäße und Gallengänge herum häufig Zelleinlagerungen zu beobachten. Sie bestanden hier nur zum Teil aus reticuloendothelialen Zellen; oft gesellten sich ihnen granulierte große Formen bei mit groben, mit Eosin stark färbbaren Schollen, die an die sog. „Schollenleukocyten" im Darm des Pferdes oder auch anderer

Haussäugetiere erinnern (vgl. *Arndt*). Vor allem aber sehen wir hier in den meisten Fällen reichlich Lymphocyten beteiligt. Solche um Gefäße angeordnete Zellherde haben — als bei Mensch und Tier nicht selten zu beobachtende Bilder — natürlich keine grundsätzliche Bedeutung.

Besondere Beachtung verdienen schließlich sehr eigenartige Befunde, die wir mehrfach im Innern von Zentralvenen antrafen (vgl. Abb. 7 und 8). Unter dem deutlich erhaltenen Endothel hatten sich Wucherungsherdchen gebildet, die knopfartig ins Lumen der Vene vorsprangen,

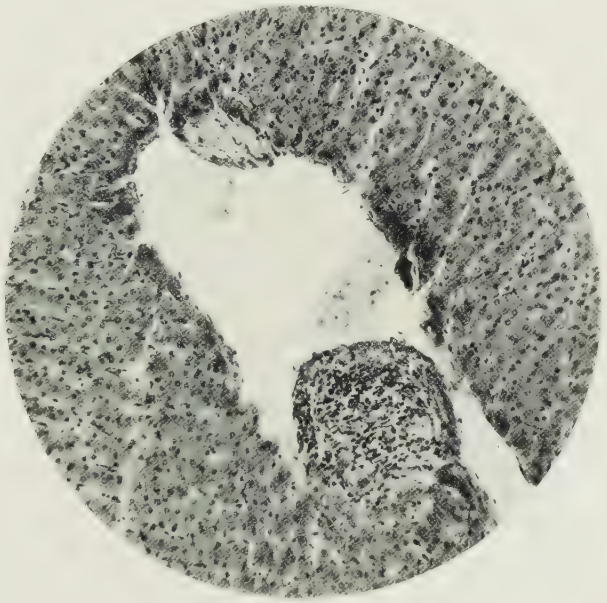

Abb. 8. Großes zellreiches Intimagranulom („Venenknötchen") in der Zentralvene der Leber mit kleinem, mehr hyalinem Knötchen auf der gegenüberliegenden Seite. Mikrophot. Zeiß Obj. 16 mm, Homal 2. Hämatoxylin-Eosin.

aufgebaut aus großen, blaßkernigen Endothelien. Sie waren demgemäß im allgemeinen zelliger Natur, zeigten aber mitunter ein mehr oder weniger amorphes Gefüge bzw. schon hyaline Umwandlungen. Manchmal fanden sie sich auch zu mehreren in der Wand ein und derselben Vene. Es erhebt sich die Frage nach der Deutung dieser Gebilde. Selbstverständlich sind sie von gewöhnlichen Organisationsvorgängen, etwa wandständiger Thromben, abzugrenzen (echte Thrombenbildungen sind übrigens auch gelegentlich bei Serumpferden — und auch in der Leber — zu beobachten). Unsere Knötchen wiesen immer einen äußerst deutlichen Endothelüberzug auf; niemals aber fanden sich deutliche Rekanalisations- oder Organisationsvorgänge wie in gewöhnlichen Thrombenbildungen. Kurz, es handelt sich um lediglich in den Zentralvenen auftretende, umschriebene Zellwucherungen der Innenhaut, regelmäßig unter unversehrtem Endothel-

überzug und teilweise mit Neigung zur Hyalinisierung. Damit ergeben sich weitgehende Parallelen zu gelegentlich gemachten Beobachtungen bei menschlichen Infektionen, wie sie insbesondere auf *Siegmund* zurückgehen. *Siegmund*, der hier von einer „Endophlebitis hepatica" spricht, nannte diese Gebilde „*Venenknötchen*", ein Ausdruck, den wir für unsere Befunde übernehmen möchten. Beiläufig scheint uns gerade das Zentralvenengebiet für die Lokalisation der hier in Betracht kommenden Vorgänge von besonderer Bedeutung.

Ein merkwürdiger, vereinzelt gebliebener Befund soll hier noch angeschlossen werden. In einer mittleren interlobulären Leberschlagader fand sich einmal ein den Venenknötchen ähnliches Bild: Unter dem gut erhaltenen Endothel knopfförmig ins Lumen vorspringende Zellwucherungen. Es mag nahe liegen, zunächst an atherosklerotische Veränderungen zu denken. Indessen fand sich in keiner Schlagader der Leber oder eines anderen Organs dieses Falles eine nennenswerte Arterio- oder Arteriolosklerose. Bei der Einmaligkeit der Beobachtung scheinen uns weitere Deutungsversuche nicht am Platze, so sehr es grundsätzlich von Bedeutung wäre, ob dieser Befund in Parallele zur Endophlebitis gesetzt werden könnte.

Nach dieser mehr allgemein gefaßten morphologischen Beschreibung der Reaktionen des reticuloendothelialen Systems sollen ihre Abhängigkeiten und Beziehungen nach ähnlichen Gesichtspunkten wie bei der Amyloidablagerung kurz überprüft und dabei auch die wesentlichsten Angaben nach dem Versuch statistischer Auswertung gegeben werden (vgl. im übrigen die Tabelle).

Von 27 Fällen, bei denen Granulome auftraten, entfielen auf die 44 Diphtheriepferde 15, auf die 26 Tetanuspferde 7, auf die 11 Scharlachpferde 1 (wir halten uns hier wieder nur an diese drei an Zahl größten Gruppen).

Granulome und granulomartige Herdchen gleichzeitig fanden sich 5mal: 3mal bei Diphtherie-, 2mal bei Scharlachpferden.

Ausschließlich granulomartige Herdchen fanden sich bei den Scharlachpferden in 6, bei den Tetanuspferden und bei den Diphtheriepferden in je 12 Fällen.

Lediglich diffuse Reaktionen sahen wir bei 1 Scharlachpferd, 4 Tetanus- und 5 Diphtheriepferden. Meist traf diese straßenförmige Reaktion, wie schon obenerwähnt, zusammen mit der Bildung granulomartiger Herde. Praktisch liegt kein Fall vor ohne jede Zellreaktion der Leber.

Aus diesen Befunden lassen sich unseres Erachtens keine Schlüsse im Sinne eines Zusammenhanges zwischen bestimmten Erregern und bestimmten morphologischen Reaktionsformen des reticulo-endothelialen Systems ziehen.

Wie verhält es sich in dieser Beziehung mit der Dauer des Serumdienstes? Schon in den ersten Behandlungsmonaten treten sowohl bei Diphtherie-, wie bei Tetanuspferden Granulome auf. Sie können hingegen auch bei sehr langer Behandlungsdauer vermißt werden; auch die übrigen Zellvorgänge verteilen sich in ziemlich erheblicher Streuung auf die

Fälle mit zum Teil sehr verschieden langer Serumdienstzeit. Kurz, alle Arten von Reaktionen können in jedem Behandlungsalter auftreten, so daß auch hier zwischen Behandlungsdauer und Reaktionsweise des reticulo-endothelialen Systems kein Zusammenhang zu bestehen scheint.

Die Venenknötchen fanden wir in 13 Fällen: bei 1 Scharlach-, 1 Tetanus-, 8 Diphtherie-, 2 Coli- und 1 Meningokokkenpferd. Bei 8 Pferden war der Amyloidbefund überhaupt positiv und davon bei 3 Tieren auch in der Leber. Die Venenknötchen traten sowohl vergesellschaftet mit Granulomen, als auch mit granulomartigen Herdchen, als auch mit straßenförmigen und interlobulären Zellreaktionen auf. Frühestens fanden wir sie bei einem 8 Monate im Serumdienst stehenden Diphtheriepferd.

Es ergeben sich also auch hier nicht sehr offensichtliche Zusammenhänge zwischen Behandlungsdauer und Behandlungsart und dem Auftreten der Venenknötchen. Immerhin erscheint uns die verhältnismäßig starke Beteiligung der Diphtheriepferde (8 Fälle mit Venenknötchen) beachtlich.

Alles in allem: Die verschiedenartigen, hier zunächst als „mesenchymale Reaktionen" zusammengefaßten Veränderungen in der Leber der Serumpferde sind unserer Überzeugung nach zwar sehr wohl, wie ja in der Bezeichnung *„Reaktionen"* zum Ausdruck kommen soll, als Folge oder Wirkung der Verwendung zur Serumgewinnung aufzufassen; andererseits aber kommt ihnen keineswegs in diesem Sinne eine spezifische Bedeutung zu — ebensowenig wie den entsprechenden morphologischen Bildern bei Mensch und Tier. Das soll, um Mißverständnisse zu vermeiden, noch ausdrücklich betont werden; und wir weisen beispielsweise auf die Beobachtungen von *R. H. Jaffé* hin, der bei der infektiösen Anämie der Pferde Befunde erhebt und Bilder vorlegt, die mit den unseren zum Teil weitgehende Ähnlichkeit haben.

Anschließend noch einige zusammenfassende Bemerkungen über

die sonstigen morphologischen Befunde

bei unseren Untersuchungen (von den sich auf Amyloidablagerung und mesenchymale Reaktionen beziehenden abgesehen). Sie sind im einzelnen in der letzten Spalte der Übersichtstabelle aufgeführt.

Mit Rücksicht auf die bekannte Rolle, die gerade der Sternzellenapparat der Leber im morphologisch verfolgbaren Eisen- und Pigmentstoffwechsel spielt, wurde, wie bereits erwähnt, regelmäßig auch die Berlinerblaureaktion ausgeführt. Das Ergebnis war nur in 15 Fällen mit dem Nachweis von eisenhaltigem Blutpigment (Hämosiderin) positiv. Dieses *Hämosiderin* fand sich ausschließlich in Sternzellen, niemals im Leberparenchym. Das steht mehr oder weniger in Übereinstimmung mit den Befunden von *Ziegler* und *Wolf*, sowie von *Arndt*, der nur ganz ausnahmsweise und dann nur geringgradig Hämosiderin in Leberzellen bei Pferden feststellen konnte. In der Tat scheint für den Hämosiderin-

stoffwechsel beim Pferd der Sternzellenapparat der Leber praktisch allein in Frage zu kommen, soweit nach dem morphologischen Bilde geurteilt werden kann. — Sechsmal fand sich Hämosiderin, von großen makrophagen Zellen aufgenommen, in den beschriebenen granulomartigen Herdchen.

Was im übrigen das Verhalten der eigentlichen Leberparenchymzellen betrifft, so sollen hier nur noch einige Angaben über das Auftreten von *Fettstoffen* Platz finden.

In 16 Fällen fand sich eine deutliche Fettstoffablagerung in den Leberzellen, die allerdings in 4 Fällen nur gering war und bei stärkeren Graden 2mal deutlich die Läppchenmitte bevorzugte. Viermal fanden sich auffallend isolierte „Verfettungsherde", die einzelne, wahllos innerhalb des Läppchens gelegene Zellen betrafen, wobei es sich immer um eine besonders großtropfige Art der Ablagerung handelte. Solche inselförmige Leberzellenverfettung dürfte in Tierlebern nicht so selten anzutreffen sein. Außerdem beobachteten wir in 4 Fällen eine geringgradige, praktisch ausschließlich die Sternzellen betreffende Verfettung.

Beim Serumpferd läßt sich demnach — und darauf kam es uns hier vor allem an — keine besondere Neigung des Sternzellenapparates zur Fettspeicherung feststellen. Nicht unerwähnt soll bleiben, daß die Sudanfärbung unserer Erfahrung nach technisch geradezu als Hilfsmittel dienen kann, um geringe Spuren von Amyloid darzustellen. Selbstverständlich ist Voraussetzung, daß Vergleichspräparate, mit den üblichen Mitteln zur Amyloiddarstellung angefertigt, vorliegen. Diese Sudanophilie des Amyloids ist eine nicht unbekannte Erscheinung (s. u. a. *Versé*) und schon von anderer Seite mit der chemischen Zusammensetzung des Amyloidkörpers in Zusammenhang gebracht worden.

Von den Befunden in den anderen Organen soll zunächst kurz auf die *„Follikelhyperplasie" der Milz* hingewiesen werden. In einer verhältnismäßig großen Anzahl der Fälle (14) traten die Knötchen sehr deutlich hervor, und ganz besonders fielen die großen, hellen Keimzentren auf. Da sich diese Fälle aber ganz wahllos auf amyloid-positive und amyloidnegative verteilen, soll hier darauf nicht weiter eingegangen werden. Vielleicht ist es auch nicht gleichgültig, daß unsere Tiere vorwiegend verhältnismäßig jungen Altersklassen angehören.

In 7 unserer Fälle konnten wir am *Dünndarm* Leukocyten, zum Teil kleinzellige *Einlagerungen* in der Schleimhaut beobachten, die deren Muscularis unterbrachen und bis in die Unterschleimhaut reichten. Im ganzen genommen handelte es sich dabei nur um geringgradige Veränderungen, die wir lediglich als Nebenbefunde bewerten möchten. Russische Verfasser haben allerdings den Gedanken ausgesprochen, — was sich freilich auf die Spontanamyloidose der russischen Pferde bezieht, — ob vielleicht eine Darmentzündung mit ihren Auswirkungen bei der Amyloidentstehung eine Rolle spielen könnte. Mit Rücksicht darauf ist anzugeben, daß sich unter unseren 7 Fällen mit derartigen Zelleinlagerungen im Darm nur 2 mit Amyloid (dabei nur 1mal Darmamyloid) befinden. Jedenfalls

kann in unserem Material die Amyloidablagerung nicht als das primäre Moment bzw. nicht als die entzündlichen Veränderungen bedingendes angesehen werden.

Schließlich sollen noch einige merkwürdige Befunde in den Nieren erwähnt werden, wie sie anscheinend beim Pferd noch nicht erhoben worden sind. Wir sahen in 4 Fällen in den Kanälchenlichtungen im Papillengebiet mit Hämatoxylin stark gefärbte, dunkelblau-violette amorphe Massen, — ein Bild, das in hohem Grade etwa an die bekannten Veränderungen bei der Sublimatvergiftung des Menschen erinnert, — wobei es sich also offenbar um abgestorbene, verkalkte Epithelien handelt.

Bemerkungen zur vergleichenden Pathologie und über die chemische Zusammensetzung des Serumpferdeamyloids.

Zunächst sind hier einige vergleichend-pathologische Betrachtungen über die etwaigen Besonderheiten unseres Amyloids am Platze, da bislang über die morphologischen und sonstigen Verhältnisse der Amyloidablagerung bei Tieren sehr wenig bekannt ist. (Dem z. B. im *Joest*schen Handbuch in den einzelnen Kapiteln jeweils Angegebenen liegt eigentlich nur kasuistisches Material zugrunde.) Beachtenswert bezüglich der Häufigkeit des Vorkommens ist die für unser Material bereits angegebene Organreihenfolge: Milz, Leber, Nebenniere, Niere, Darm, während beim Menschen die fallende Folge: Milz, Niere, Nebenniere, Leber nach *Hanser* gilt. Schon hier sei angedeutet, daß vielleicht gewisse innere Beziehungen zwischen der verhältnismäßig häufigen Beteiligung der Leber an der Amyloidose und der starken Ausprägung des reticuloendothelialen Systems gerade dieses Organs beim Pferd bestehen. Diese Frage wird unten noch im Zusammenhang behandelt.

Wie verhält es sich nun mit der Häufigkeit des *Amyloidvorkommens beim Pferd überhaupt*?

Schon *Joest* hat betont, — und in ähnlichem Sinne wird unter anderem neuerdings auch die Mitteilung von *Ziegler* über die Amyloidose bei Tuberkulose des Pferdes gewertet werden können, — daß unter den Tieren, bei denen im übrigen, wie oft zu lesen ist, Amyloid nur selten auftreten soll, das Pferd noch mit am häufigsten befallen zu sein scheint. In diesem Zusammenhang verdienen die Mitteilungen über das Amyloidvorkommen ohne offensichtliche Grundkrankheit Beachtung, wie es besonders bei russischen Pferden beobachtet wurde. Wir verweisen auf *Bohl*, *Wictorow* und *Arndt*, der diese eigenartige „*genuine Amyloidose*" neuerdings genauer untersucht hat (vgl. die vorläufige Mitteilung von *Arndt*, 1928; die Untersuchungen über diesen Gegenstand sind inzwischen noch weiter fortgesetzt worden; es soll darauf bei geeigneter Gelegenheit und im Zusammenhang zurückgegriffen werden).

Wenn man bedenkt, daß die beim menschlichen Amyloid so häufig in Frage kommenden Vorbedingungen, wie Tuberkulose, Syphilis oder

auch bösartige Geschwülste als Grundkrankheiten beim Pferd gar nicht oder nur ganz vereinzelt vorkommen, so weisen jedenfalls die bisher mitgeteilten Beobachtungen dem Pferdeamyloid unter dem Amyloidvorkommen bei Tieren überhaupt eine besondere Stellung zu. Natürlich fehlt es noch an systematischen Untersuchungen. Aber die Vermutung darf wohl geäußert werden, daß das Pferd offenbar eine gewisse Neigung zur amyloiden Entartung hat. Diese Veranlagung, soweit man davon schon reden kann, wird auch für das Verständnis des Serumpferdeamyloids im Auge zu behalten sein.

Das Auffallendste beim Serumpferdeamyloid ist jedoch die Neigung der *Leber* zur *Zerreißung*, die nicht selten den tödlichen Ausgang der Serumpferde verursacht (8mal in unseren Fällen). Gerade dieser Punkt hat schon mehrfach Aufmerksamkeit gefunden (vgl. vorher). Sicherlich ist hier die im Vergleich zur menschlichen Amyloidleber brüchige, breiige Konsistenz nicht gleichgültig. Größe und Gewicht des Organs können dabei, wie oben bereits erwähnt, außerordentlich zunehmen. Auf die nicht unwichtige Besonderheit der mikroskopischen Ablagerung, die Bevorzugung der Läppchenränder (im Gegensatz zur Zwischenzone beim Menschen) ist schon bei Besprechung der Zerreißungsfälle verwiesen worden. Als eine weitere Eigentümlichkeit erscheint uns der häufige Befund sicheren Amyloids unmittelbar unter der Endothelauskleidung der Zentralvenen (9mal). Beim Menschen ist auf diese Lokalisation, soweit wir das Schrifttum übersehen, nur vereinzelt hingewiesen worden *(M. B. Schmidt)*.

In den übrigen untersuchten Organen, von der Leber abgesehen, scheint in den morphologischen Verhältnissen Übereinstimmung mit der menschlichen Amyloidose zu bestehen, soweit nicht strukturelle Eigentümlichkeiten des Tierorgans Besonderheiten bedingen. Das gilt z. B. von dem charakteristischen Auftreten der amyloiden Massen in den Schlingen der Zona arcuata der Nebennierenrinde, die sich ja viel schärfer von der Fasciculata abgrenzt wie die Glomerulosa beim Menschen. Auffällig ist ferner, daß in der Niere die Glomeruli nur verhältnismäßig selten befallen zu sein scheinen und sich jedenfalls häufiger Amyloid im Papillengerüst findet. Es scheint also, soweit wir diese allgemeinen Angaben machen können, auch in dieser Beziehung der glomeruläre Apparat der Tierniere keine besondere Krankheitsbereitschaft zu zeigen.

Schließlich sei noch bemerkt, daß in dem am häufigsten befallenen Organ, der Milz, im Gegensatz zur Leber, auch im grobanatomischen Verhalten insofern größere Übereinstimmung mit den Verhältnissen besteht, wie wir sie nach den Erfahrungen am menschlichen Material gewöhnt sind, als hier die Amyloideinlagerung dem Gesamtorgan eine derbe Konsistenz und ein in hohem Grade durchscheinendes Aussehen verleiht. Demgemäß besteht keine eigentliche Neigung zur Brüchigkeit. Fälle von Milzzerreißung haben wir in unserem Material nie beobachtet.

Von grundsätzlicher Bedeutung ist es, inwieweit es sich bei unserem Serumpferde-„Amyloid" um einen seinem Wesen nach dem menschlichen Amyloid entsprechenden Stoff handelt. Damit kommen wir zur Frage der *chemischen Zusammensetzung* der amyloiden Substanz, die von manchen Seiten (wie namentlich von *Leupold*) geradezu in den Vordergrund der ganzen Amyloidfrage gestellt wird. Die Verhältnisse sind hier zur Zeit noch sehr unübersichtlich, was vor allem durch die außerordentlichen Schwierigkeiten der chemisch-analytischen Darstellung des Amyloids bedingt sein mag. Über die chemische Zusammensetzung des Pferdeamyloids liegt begreiflicherweise nichts vor (von gelegentlichen Hinweisen bei *Arndt* abgesehen). Über das menschliche Amyloid haben vor allem *Neuberg*, sodann *Hanssen* einige Werte angegeben. Wir haben daher Herrn Dr. *Ernst Mueller*, Assistenten an der chemischen Abteilung des Instituts, gebeten, am Serumpferdeamyloid einige chemisch-analytische Untersuchungen durchzuführen; wir möchten nicht verfehlen, auch an dieser Stelle Herrn Dr. *Mueller* für seine bereitwillige Mitarbeit aufs beste zu danken.

Es wurde dabei so vorgegangen, daß die beiden bisher bekannten Methoden zur Amyloiddarstellung gleichzeitig herangezogen wurden, nämlich sowohl die von *Krawkow* angegebene Methode der *Pepsin-Salzsäureverdauung*, als auch die *Hanssen*sche, deren Prinzip in einer *mechanischen Isolierung* des Amyloids besteht. Bei den Verschiedenheiten der mit diesen Verfahren erzielten Ergebnisse, soweit allerdings dahingehende Untersuchungen überhaupt durchgeführt worden sind, und deren sind nicht viele, schien uns eine vergleichende Gegenüberstellung hier sehr wünschenswert. Bezüglich der Einzelheiten der Methoden wird auf die Originalarbeiten bzw. auf die Darstellung im *Hoppe-Seyler-Thierfelder*schen Handbuch verwiesen. Hier soll zunächst nur das Ergebnis der chemischen Untersuchung einer schwer amyloid entarteten Milz (ausgesprochene Schinkenmilz) mitgeteilt werden (aus der Leber waren hinreichend große Mengen nicht zu gewinnen).

Bei der mechanischen Isolierung wurde ein gelbbraunes Pulver von amorpher, nicht krystallinischer Struktur gewonnen, das mikroskopisch deutliche Metachromasiereaktion mit Methylviolett zeigte (das so auf mechanischem Wege dargestellte Amyloid könnte vielleicht als Rohamyloid bezeichnet werden).

Bei dem durch Pepsin-Salzsäureeinwirkung gewonnenen Stoff handelt es sich um ein etwas helleres, gelbliches Pulver von ebenfalls amorpher Beschaffenheit. Auch hier war zwar mikroskopisch noch eine Metachromasiereaktion mit Methylviolett zu erzielen, die aber etwas langsamer eintrat und weniger stark war als bei dem mechanisch dargestellten.

Zum Vergleich steht uns die mit der *Krawkow*schen Methode durchgeführte Untersuchung einer normalen Pferdeleber (Schlachthofmaterial) zur Verfügung. Im Rückstand ergaben sich Filterfasern; die Eisenreaktion

fiel positiv aus, Eiweißreaktionen waren nicht mehr zu erzielen. Methylviolett gab lediglich Blaufärbung, keine Metachromasie. Diese Vergleichsuntersuchung spricht jedenfalls dafür, daß im normalen Pferdeorgan der von uns als Amyloid in Anspruch genommene Stoff nicht oder wenigstens nicht in chemisch nachweisbarer Menge vorhanden ist.

Die genaueren, bei der Analyse mit den beiden angewandten Methoden erzielten Werte zeigt folgende Zusammenstellung.

Milz (laufende Nr. 69)	C	H	N	S
Verdauungsamyloid .	52,14	6,99	14,31	1,35 (Gesamtschwefel)
Mechanisch isoliertes Amyloid	49,60	6,41	16,89	1,11 (Gesamtschwefel)

Als Vergleichsmaterial dienen die Werte für den N- und S-Gehalt menschlichen Milzamyloids, die *Neuberg* mit der Methode der Pepsin-Salzsäureverdauung bzw. *Hanssen* mit der der mechanischen Isolierung gewonnen haben:

Menschliche Milz	C	H	N	S
Verdauungsamyloid *(Neuberg)*	49,3	7,1	14,3	1,8 (Sulfatschwefel)
Mechanisch isoliertes Amyloid *(Hanssen)*	48,49—52,79	7,24—7,46	14,24—15,62	1,26 (nicht oxydierter Schwefel)

Die Unterschiede zwischen unserem Pferdeamyloid und dem menschlichen Amyloid in bezug auf den *Stickstoff*gehalt sind demnach keine wesentlichen. Die Unterschiede im Kohlenstoff- und Wasserstoffgehalt sind dagegen nicht zu vernachlässigen, da sie außerhalb der Fehlergrenze liegen. Beim *Schwefel* scheinen die Verhältnisse noch recht unübersichtlich und überdies noch dadurch verwickelt, daß es sich teils um oxydierten, teils um nicht-oxydierten Schwefel handelt. Der von uns bestimmte Schwefel ist als Gesamtschwefel in Rechnung zu stellen; die vorgenommene Analyse gestattet keine Unterscheidung zwischen oxydiertem und nicht-oxydiertem Schwefel[1]. Im übrigen werden diese chemischen Untersuchungen zur Amyloidfrage an unserem Institut zur Zeit noch fortgesetzt.

Größere Unterschiede dagegen bestehen in der chemischen Zusammensetzung zwischen dem von uns dargestellten Serumpferdemilzamyloid

[1] Die hierauf bezüglichen Angaben *Arndts* in dem Bericht über die Tagung der Deutschen Pathologischen Gesellschaft zu München 1931 sind entsprechend zu berichtigen. *Versé.*

und den Werten, die die Analyse der amyloiden Leber eines Moskauer Arbeitspferdes ergab (1928—1929 auf Veranlassung von *Arndt* in Moskau durchgeführt). Hier wurden als Werte für Stickstoff 10,6 und für Schwefel (Gesamt-S) 3,1 gefunden (Verdauungsamyloid). Diese auffallenden Unterschiede mögen freilich durch die Art der Darstellung und Verarbeitung wesentlich beeinflußt sein.

Sei dem, wie ihm wolle: Die Lösung der sich hier vielfach aufdrängenden Fragen über die chemische Natur des Amyloids ist Aufgabe chemisch-extraktiver Untersuchung. Über den Rahmen der vorliegenden Arbeit geht das hinaus. Für uns ist es das Wesentlichste, daß sich auf Grund der ausgeführten chemischen Untersuchungen ergab, daß das Pferdeamyloid chemisch mit dem menschlichen im wesentlichen übereinstimmt.

Abschließende Betrachtung.

(Über die Gegenseitigkeitsbeziehungen zwischen Amyloid und Reticuloendothelreaktionen.)

Es handelt sich hier um die Frage des „Warum" und „Wieso" [1]. Damit wird der Schwerpunkt auf das Gegenseitigkeitsverhältnis der beiden uns hauptsächlich beschäftigenden Vorgänge gelegt: das Auftreten der amyloiden Substanz und die mesenchymalen Reaktionen. Inwieweit ist das eine durch das andere bedingt, gegebenenfalls was ist bei diesem Geschehen das Erste?

Diesen Gegenseitigkeitsbeziehungen gegenüber wird alles andere, was man an „Abhängigkeiten" oder „Beziehungen" sonst noch prüfen könnte, zurücktreten: wie etwa von „endogenen Faktoren" das Alter der Pferde (im übrigen ist die Alterszusammensetzung in unserem Material eine ziemlich gleichmäßige) oder von „exogenen" die Frage der enterogenen Infektion (die beiläufig in unserem Material keine besondere Rolle spielt). Innerhalb des „Gegenseitigkeitsproblems" sind die wesentlichsten mit dem Serumdienst unmittelbar zusammenhängenden Umstände, Behandlungsart und -dauer, zu berücksichtigen. Vom morphologischen Standpunkt aus sind hierbei in erster Linie die örtlichen und zeitlichen Verhältnisse maßgebend.

[1] Auf die Amyloidfrage im allgemeinen, *ursächlich* gefaßt, kann hier natürlich nicht eingegangen werden. Nur eine Beziehung sei hier noch anmerkungsweise gestreift: die Bedeutung der *Hyperproteinämie* bzw. *Hyperglobulinämie* für die Amyloidbildung im Sinne von *Letterer*. In der vermehrten Abgabe von Globulinen an das Blut sieht *Letterer* geradezu die primäre Bedingung für die Amyloidbildung, eine Ansicht, die durch Tierversuche begründet wird, für die sich aber auch eine Reihe von Tatsachen aus der menschlichen Pathologie heranziehen lassen. Auf die Verhältnisse beim Serumpferd scheinen derartige Anschauungen förmlich zugeschnitten: Ist doch beim Serumpferd eine Vermehrung der Globuline im Serum bekannt, ja diese kann bis 100% betragen (wie einer, allerdings an sich andere Ziele verfolgenden Arbeit von *Reitstoetter* zu entnehmen ist).

Zwischen dem Amyloidauftreten und der Behandlungsdauer ergaben sich direkte und einsinnige Beziehungen: Bei den am längsten behandelten Fällen war die Amyloidablagerung, was den Grad und die Zahl der betroffenen Organe angeht, am stärksten. Auch zwischen Behandlungsart und Amyloidvorkommen ließen sich deutliche Beziehungen an unserem Material ablesen: Die Scharlachimmunisierung führte eher zur Amyloidose als die Tetanusbehandlung, diese wiederum in stärkerem Maße als die Diphtherieimmunisierung.

Zwischen dem Auftreten der reticulo-endothelialen Reaktionen und der Behandlungsart bzw. der Behandlungsdauer lassen sich keine solchen Abhängigkeitsverhältnisse nachweisen. Wohl aber können wir sagen: Praktisch genommen gibt es keinen Fall unter unserem Material ohne irgendwelche mesenchymalen Reaktionen. Im übrigen aber finden sich alle Arten von Erscheinungsformen, von der morphologisch zunächst wenig beeindruckenden diffusen Endothelaktivierung über die Herdchenbildung bis zu den wohl charakterisierten Granulomen, wahllos verteilt sowohl bei amyloid-positiven als auch amyloid-negativen Fällen, in allen Stadien der Behandlung und auch bei jeder Art der in Frage kommenden Erreger. Die *mesenchymalen Wucherungen* sind also sozusagen *unentbehrliche Bedingung*. Unter Berücksichtigung der Zeitverhältnisse können wir wohl noch weitergehen und sagen: Sie sind das *Erste*, jedenfalls typischerweise.

Bei *Morgenstern* findet sich eine gelegentliche Andeutung darauf, daß das Amyloidauftreten unter Umständen als der Ausdruck eines Versagens des reticuloendothelialen Apparates gelten könne. Er weist darauf hin, daß nach seinen Beobachtungen bei frühzeitig auftretender Amyloidentartung Reaktionen am reticuloendothelialen System ausblieben. Dem können wir uns, wenigstens nach den Befunden bei unserem Material, nicht anschließen. Eher schon möchten wir uns die *Domagk*schen Vorstellungen zu eigen machen, der betont, daß sich Amyloid nur in „tätigen Organen" finden und sich immer in der „unmittelbaren Umgebung tätiger Endothelien" ablagern soll. In der Tat fehlen bei keinem unserer Amyloidfälle Zellreaktionen des aktiven Mesenchyms.

Nahe örtliche Beziehungen im Auftreten der beiden Veränderungen bestehen ferner gerade in der Milz. Hier ist an die perinoduläre Form der Ablagerung zu erinnern. Liegt hier doch, in der unmittelbaren Umgebung der Knötchen, ein Gebiet lebhafter Phagocytose und erhöhter reticuloendothelialer Zelltätigkeit vor; nicht übel scheint der Vergleich *Domagks* mit einem „Trümmerfeld zwischen zwei feindlichen Stellungen". Die Bedeutung dieser Zone für die Amyloidablagerung ist schon von anderer Seite auf Grund tierexperimenteller Beobachtungen erörtert worden. Man darf sich vielleicht vorstellen, daß dieses die eigentliche Lieblingszone für die Amyloidablagerung in der Milz schlechthin ist. Von hier aus mag sich das eine Mal das Amyloid mehr nach dem Innern

der Knötchen hin ausbreiten, das andere Mal mehr nach der Pulpa hin. Damit freilich würde die geläufige Unterscheidung von Follikel- und Pulpaamyloid an Bedeutung einbüßen.

Der Ansicht von einer *aktiven Beteiligung der Reticuloendothelien bei der Amyloidbildung* gegenüber ist aber auch zu erwägen, inwieweit sie

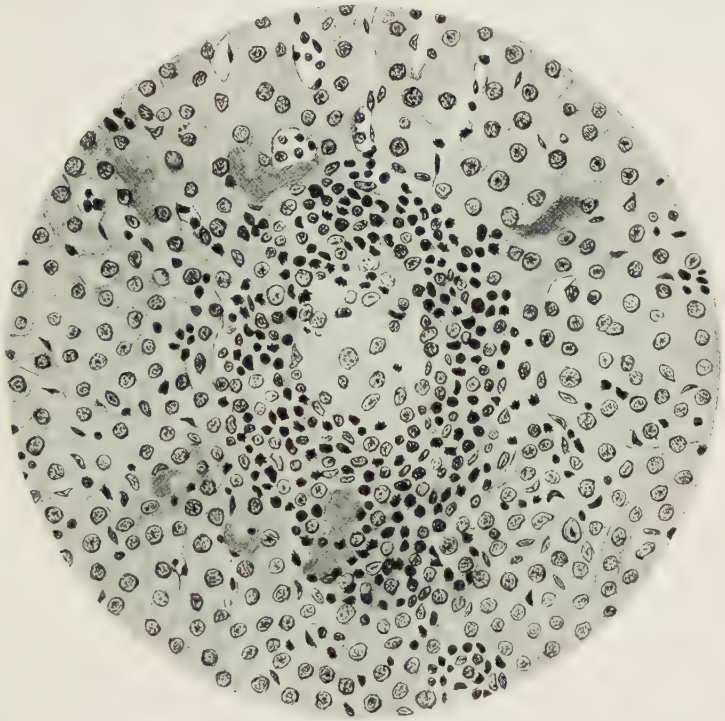

Abb. 9. Granulomartiger Herd in der Leber mit Amyloidschollen in der Umgebung (teilweise Abbau der amyloiden Substanz?). 19 Monate Scharlachserumgewinnung. Leitz Obj. 7, Ok. 2. Hämatoxylin-Kongorot. (Die amyloiden Massen in der Wiedergabe grauschwärzlich gefärbt.)

gewissermaßen im umgekehrten Sinne sich am Abbau des Amyloids bei Aufsaugungsvorgängen beteiligen können. Die grundsätzliche Möglichkeit einer *Resorption amyloider Massen*, die früher lange geleugnet worden ist, wird heute wohl allgemein bejaht. Im einzelnen haben *Jaffé, Métraux* u. a. morphologische Bilder beschrieben, die in diesem Sinne sprechen. *Métraux* gibt geradezu eine resorptive Aufnahme von Amyloid in *Kupffer*schen Sternzellen an. Ferner legen die beiden genannten Untersucher gewissen, von ihnen angetroffenen granulomartigen Bildungen Bedeutung für die Resorption bei. In 4 Fällen haben auch wir Bilder gesehen, die vielleicht in diesem Sinne zu deuten wären: Granulome, die zarte Amyloidbälkchen umschlossen (Abb. 9, näheres vgl. oben).

In diesem Zusammenhang verdienen einige schon kurz erwähnte Befunde in der Milz noch ganz besondere Beachtung: Riesenzellartige Bildungen am Rande amyloider Massen, die als Fremdkörperriesenzellen in Anspruch zu nehmen waren (vgl. oben, S. 503—504 und Abb. 10). Ihre Bedeutung für Abbau und Aufsaugung des Amyloids ist schon öfter erörtert worden, so daß nicht weiter darauf eingegangen zu werden braucht. Aus ihren Funden beim Serumpferd ist der Schluß berechtigt, daß das abgelagerte Amyloid unter Umständen abgebaut, irgendwie

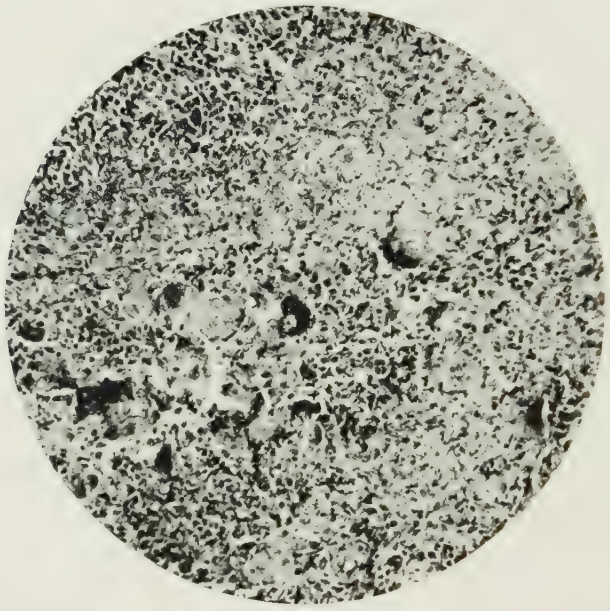

Abb. 10. Riesenzellartige Bildungen bei Amyloidose der Milz (19 Monate Diphtherieserumbehandlung). Mikrophot. Zeiß Obj. 16 mm, Homal 1. Hämatoxylin-Kongorot.

aufgesaugt werden kann. Allerdings dürfte etwas derartiges, nach unseren Erfahrungen beurteilt, nur sehr vereinzelt vorkommen.

Unter welchen Umständen im einzelnen bzw. in welcher Phase — vielleicht „zwischendurch" — solche Aufsaugungsvorgänge beim Serumpferd Platz greifen, vermögen wir nach diesen Einzelbeobachtungen nicht sicher zu beantworten. Es ist in diesem Zusammenhang daran zu erinnern, daß nach neuerer Anschauung Amyloid offenbar sehr schnell, förmlich „akut", entstehen kann. So ist ein *vorübergehendes Amyloidauftreten* auch beim Serumpferd wenigstens grundsätzlich nicht auszuschließen. Und wenn es sich auch dabei in unserem Material nur um Einzelfälle handelt, so ist das insofern nicht unbegreiflich, als ja unter den Bedingungen des „Serumdienstes" die zur Amyloidose führende Grundursache weiter fortbesteht.

Zum Schluß sei noch einmal die Grundvorstellung aufgegriffen, die uns bei der Betrachtung der verwickelten morphologischen Vorgänge am Serumpferdemodell geleitet hat: die aktive Rolle des reticuloendothelialen Gewebes. Seine Reaktion ist unseres Erachtens die unerläßliche und erste Veränderung, das Amyloidauftreten offenbar die zweite. Dabei fällt den Reticuloendothelien aller Wahrscheinlichkeit nach für die Amyloidbildung eine durchaus aktive Rolle zu. Zeitliche und örtliche Verhältnisse weisen darauf hin, daß der Stoff hier am Orte seiner Ablagerung selbst durch mesenchymale Zelltätigkeit gebildet wird.

Wenn wir nun die Vorgänge einmal nicht allein sozusagen „vom Amyloidstandpunkt" aus ansehen, sondern von dem des immunbiologischen Geschehens überhaupt, so kann gerade im Fall des Serumpferdes in den morphologischen Befunden ein deutlicher Hinweis auf die maßgebliche Bedeutung des *reticuloendothelialen Systems* für die *Antikörperbildung* erblickt werden [1]. Es sind das Vorstellungen, die im Grunde an die schon von *Metschnikoff* geäußerten anknüpfen, und die offenbar in neuerer Zeit immer mehr Anerkennung finden. So erscheinen so verwickelte und vielseitige Vorgänge, wie die Antikörperbildung und die Amyloidose, und darüber hinaus Immunität, Entzündung, Infektion und Entartung an *einem* morphologischen Substrat zu einer großen entstehungsgeschichtlichen Ganzheit gebunden.

Zusammenfassung der Ergebnisse.

Die morphologisch-histologische Untersuchung der wichtigsten inneren Organe von 100 Serumpferden der Marburger Behringwerke führte zu folgenden, hauptsächlichsten Ergebnissen:

1. In 60% der Fälle wurde Amyloid gefunden.

2. Die einzelnen Organe waren in folgender Reihenfolge beteiligt: Milz, Leber, Nebenniere, Niere, Darm. Auf die Gesamtzahl der überhaupt positiven Fälle berechnet, war die Milz in 100%, Leber in 44%, Nebennieren in 34%, Nieren in 21%, Darm in 12% ergriffen.

3. Verhältnismäßig am häufigsten scheint die Amyloidose bei den zur Gewinnung von Scharlachserum verwandten Pferden aufzutreten, sodann bei den „Tetanusserumpferden". Die „Diphtheriepferde" stehen deutlich nach.

[1] Es soll nicht unterlassen werden, in diesem Zusammenhang noch besonders auf die von *Loeschcke* neuerdings vertretene „serologische" Vorstellung vom Wesen der Amyloidbildung hinzuweisen, nach der es sich beim Amyloid um einen Spezialfall der serologischen Hyalinausfällung auf der Grundlage einer *Antigen-Antikörperbildung* handeln soll; ja das Amyloid entsteht *Loeschcke* zufolge geradezu durch einen *Antigenüberschuß im Blute*. — Die Nutzanwendung für das Serumpferd braucht wohl nicht weiter ausgesponnen zu werden; ist doch der Fall des Serumpferdes geradezu ein „experimentum crucis" für eine derartige Ansicht, die Antikörperbildung und Amyloidogenese in enge Beziehung zueinander setzt.

4. Vor dem 8. Monat wurde so gut wie nie Amyloid gefunden, nach dem 16. fast immer, nach dem 21. Monat ausnahmslos.

5. Die Ablagerung des Amyloids ist in der Milz meist an die Knötchen oder deren Umgebung gebunden, in der Leber an die Läppchenränder; außerdem findet sich Amyloid häufig unter dem Endothel der Zentralvenen. — In der Nebenniere ist die Ablagerung nur zwischen den Schlingen der obersten Rindenschicht (Zona arcuata) zu beobachten, in der Niere in erster Linie im Papillengerüst, während die Glomeruli selten befallen werden, im Darm am häufigsten im Gerüst der Zotten.

6. Zerreißung der amyloiden Leber ist kein seltenes Ereignis (8mal bei 100 Pferden, aber in bezug auf die amyloidpositiven Leberfälle in 8 von 26). Sowohl die Verwendungsdauer wie auch die Verwendungsart scheinen hierfür bedeutungsvoll.

7. Am reticuloendothelialen Apparat wurden bei den Serumpferden regelmäßig Veränderungen gefunden, die in folgende 3 Gruppen eingeteilt werden: „diffuse Zellreaktionen", „granulomartige Herdchen" und echte „Granulome". Unmittelbare Beziehungen zwischen diesen verschiedenen Formen einerseits und Art und Dauer der Verwendung andererseits waren nicht nachweisbar.

8. Ein seltener Befund waren eigenartige Veränderungen an den Zentralvenen: Subendotheliale Wucherungen („Venenknötchen"), die am häufigsten bei Diphtheriepferden auftraten.

9. Die chemische Zusammensetzung des Pferdeamyloids stimmt mit der des menschlichen grundsätzlich überein.

10. Gelegentlich erhobene Befunde in Leber und Milz sprechen dafür, daß — in gewissen Grenzen — auch beim Serumpferd ein Abbau oder eine Aufsaugung des Amyloids möglich ist.

11. Zwischen den Veränderungen am Mesenchym und den Amyloidablagerungen bestehen innere Beziehungen. Die Zellreaktionen sind die unentbehrlichen und ersten Veränderungen, die Amyloidbildung die nebensächlichen und zweiten. Die Vorgänge am Reticuloendothel erscheinen als eine Art Vorstufe der Amyloidbildung. Die Befunde am Serumpferd sprechen daher für die Auffassung, daß das Amyloid unter aktiver Beteiligung der Reticuloendothelien gebildet wird oder wenigstens gebildet werden kann.

Schrifttum.

Arndt, H. J.: Zur Morphologie des Pigmentstoffwechsels der Haussäugetierleber. Z. Inf.krkh. Haustiere **28**, H. 2 (1924). — Zur Pathomorphologie zooparasitärer Leberveränderungen. Z. Inf.krkh. Haustiere **29**, H. 2 (1925). — Bemerkungen zur Leberamyloidose bei russischen Pferden. Münch. tierärztl. Wschr. **1928**, Nr 25. — Über die Amyloidose der Serumpferde. Festschrift für *Wilhelm Zwick*. Arch. Tierheilk. **63**, H. 1 (1931). — Reticuloendothel und Amyloid. Verh. 26. Tagg dtsch. path. Ges. München **1931**. — *Aschoff, L.: Virchows* Lehre von den Degenerationen (passiven Vorgängen) und ihre Weiterentwicklung. Virchows Arch.

235, 163 (1921). — Vorträge über Pathologie. Jena 1925. — *Bennhold:* Eine spezifische Amyloidfärbung mit Kongorot. Münch. med. Wschr. **1922**, 1537. — *Bohl, C.:* Ein Beitrag zur Frage über das Vorkommen der Sagomilz bei den Tieren. Arch. Tierheilk. **29**, H. 5 (1903). — *Davidsohn:* Die Rolle der Milz bei der Amyloiderkrankung. Verh. 7. Tagg dtsch. path. Ges., Berlin **1904**. — *Domagk:* Untersuchungen über die Bedeutung des reticuloendothelialen Systems für die Vernichtung von Infektionserregern und für die Entstehung des Amyloids. Virchows Arch. **253**, 595 (1924). — Das Amyloid und seine Entstehung. Erg. inn. Med. **28**, 47. — *Fischer, W.:* Fremdkörperriesenzellen bei Milzamyloid. Zbl. Path. **46**, 321 (1929). — *Gruber, G. B.:* Spezielle Infektionsfolgen der Leber. Handbuch der speziellen pathologischen Anatomie von *Henke-Lubarsch*, Bd. 5, Teil 1, S. 506. Berlin 1930. — *Hanser, R.:* Handbuch der speziellen pathologischen Anatomie von *Henke-Lubarsch*, Bd. 5, Teil 1, S. 168. Berlin 1930. — *Hanssen, O.:* Beitr. z. Chemie f. amyl. Entartung. Biochem. Z. **13**, 185 (1908). — *Jaffé, R. H.:* Beiträge zur pathologischen Histologie der ansteckenden Blutarmut der Pferde. Virchows Arch. **233**, 334 (1921). — Amyloidose, durch Proteininjektionen hervorgerufen. Arch. Path. a. Labor. Med. **1**. Ref. Zbl. Path. **38**, 280 (1926). — *Joest, E.:* Amyloiddegeneration bei Tieren. Erg. Path. **12**, 444 (1908). — Handbuch der speziellen pathologischen Anatomie der Haustiere, Bd. 2, S. 3 u. 5. Berlin 1921—29. — *Jungeblut, C. W.:* Die Bedeutung des reticuloendothelialen Systems für die Infektion und Immunität. Erg. Hyg. **11**, 1 (1930). — *Kraus:* Verh. 7. Tagg dtsch. path. Ges. Berlin **1904**, 48. — *Kuczynski: Edwin Goldmanns* Untersuchungen über celluläre Vorgänge im Gefolge des Verdauungsprozesses auf Grund nachgelassener Präparate dargestellt und durch neue Versuche ergänzt. Virchows Arch. **239**, 185 (1922). — *Letterer:* Beitrag zur experimentellen Amyloidforschung. Verh. 20. Tagg dtsch. path. Ges. Würzburg **1925**, 301. — Studien über Art und Entstehung des Amyloids. Beitr. path. Anat. **75**, 486 (1926). — *Leupold, E.:* Untersuchungen über die Mikrochemie und Genese des Amyloids. Beitr. path. Anat. **64**, 347 (1918). — Amyloid und Hyalin. Erg. Path. **21**, 120 (1925). — *Loeschcke, H.:* Vorstellungen über das Wesen von Hyalin und Amyloid auf Grund von serologischen Versuchen. Beitr. path. Anat. **77**, 231 (1927). — *Lubarsch, O.:* Zur Kenntnis ungewöhnlicher Amyloidablagerungen. Virchows Arch. **271**, 867 (1929). — Grundsätzliches zur Frage der Amyloidablagerungen. Verh. 25. Tagg dtsch. path. Ges. Berlin **1930**, 155. — *Métraux, P.:* Rückbildungsvorgänge bei menschlicher Amyloidose. Frankf. Z. Path. **37**, 279 (1929). — *Morgenstern, Z.:* Zur Frage der Amyloidose und Resorption. Virchows Arch. **259**, 698 (1926). — *Neuberg:* Über Amyloid. Verh. 7. Tagg dtsch. path. Ges. Berlin **1904**, 19. — *Oppermann:* Über Leberveränderungen bei Serumpferden. Zbl. Path. **34**, 497 (1924). — *Primgaard, Th.:* Amyloidniere und Amyloiddegeneration beim Rind. Virchows Arch. **274** (1929). — *Reitstoetter, J.:* Über die Goldzahl von normalem und pathologisch verändertem Blutserum. Z. Immun.forsch. **30**, 468 (1920). — *Roessle, R.:* Entzündungen der Leber. Handbuch der speziellen pathologischen Anatomie von *Henke-Lubarsch*, Bd. 5, Teil 1, S. 249. Berlin 1930. — *Schermer, S.:* Das reticuloendotheliale System des Pferdes und seine Darstellung durch Vitalspeicherung. Z. Inf.krkh. Haustiere **33** (1928). — *Schmidt, M. B.:* Referat über Amyloid. Verh. 7. Tagg dtsch. path. Ges. Berlin **1904**, 3. — *Siegmund:* Untersuchungen über Immunität und Entzündung. (Ein Beitrag zur Pathologie des Endothelapparates.) Verh. 19. Tagg dtsch. path. Ges. Göttingen **1923**, 114. — *Versé, M.:* Über familiäre Amyloidosis. Zbl. Path. **33**, 177 (1922/23). — *Waldmann, A.:* Pathologisch-histologische Untersuchungen über die experimentelle Paratyphusinfektion der weißen Maus. Krkh.forsch. **7**, 307 (1929). — *Wictorow, K.:* Zur Frage des Milz- und Leberamyloids des Pferdes. Arch. Tierheilk. **33** (1907). — *Zenoni:* Ein Beitrag zur experimentellen Amyloidentartung. Riforma med. Ref. Münch. med. Wschr. **48** (1901). — *Ziegler, M.:* Amyloidose bei der Tuberkulose des Pferdes. Münch. tierärztl. Wschr. **1929**, 17.

Printed in Germany.

Als Abschluß der vorliegenden Arbeit ist es der Verfasserin ein Bedürfnis,

Herrn Prof. Dr. *Versé*

und

Herrn Priv. Doz. Dr. *Arndt*

für die Förderung herzlich zu danken.

Auch ist sie Herrn Dr. *Ernst Müller* für die Ausführung der chemischen Analysen, Fräulein *Elisabeth Dünhaupt* für die Herstellung der Abbildungen und vor allem auch den *Behringwerken*-Marburg, insbesondere Herrn Dr. *Demnitz* sowie Fräulein *Edith Behrens*, für das großzügige Entgegenkommen bei der Ueberlassung des Materials sehr zu Dank verpflichtet.

Lebenslauf.

Am 13. April 1905 wurde ich als Tochter des Fabrikanten Wilhelm Doerken und seiner Ehefrau Anna, geb. Ronsdorf, zu Haspe in Westfalen geboren. Ich besuchte 4 Jahre lang die Volksschule zu Voerde, 4 Jahre die dortige Rektoratschule, 2 Jahre das Lyceum zu Schwelm i. W., 1 Jahr betätigte ich mich im Haushalt und besuchte dann noch 3 Jahre das Realgymnasium zu Gevelsberg i. W., wo ich das Zeugnis der Reife erhielt.

1925 begann ich das Studium der Medizin, besuchte 2 Semester die Universität Leipzig, 3 Semester die Universität München, woselbst ich die ärztliche Vorprüfung ablegte.

Während der klinischen Semester studierte ich in Marburg und bestand dort im Sommersemester 1930 die medizinische Staatsprüfung.

Im praktischen Jahr arbeitete ich zunächst 6 Monate im Pathologischen Institut der Universität Marburg (Direktor: Prof. Dr. Versé) und bin zur Zeit im evg. Krankenhaus zu Iserlohn i. W. tätig.

Meine akademischen Lehrer waren:

In Leipzig: Held, Meisenheimer, Ruhland, Spalteholz, Wiener.

In München: Frank, v. Fritsch, v. Goebel, Hahn, Mollier, Neumeyer, Vanino, Vogt, Wieland, Wien.

In Marburg: Arndt, Boeminghaus, Bonhoff, Brock, Burckhardt, Eimer, Freudenberg, Geßner, Göppert, Grüter, Gürber, Hildebrand, Kehrer, Klapp, Klewitz, Kretschmer, Läwen, Loebell, Mauz, Müller, Naujoks, Neumann, Ruete, Schenk, Schmidt, Schubert, Schwenkenbecher, Uffenorde, Versé, Wiedhopf.